

# FEMUR ALT UÇ YERLEŞİMLİ BİR PRİMER KEMİK LEİOMYOSARKOMU OLGUSU

BİLGİÇ B (\*), DEMİRYONT M (\*), BİLGİÇ L (\*), ÖZGER H (\*\*)

**ÖZET:** Primer kemik leiomyosarkomu çok nadir görülen bir tümördür. Bugüne kadar yaklaşık 50 vaka bildirilmiştir. Uzun kemikler en sık görüldüğü yerleşimdir. Olgumuz 60 yaşında bir kadın olup, sağ femur distalinde yerleşim gösteren 7.5x5x5 cm. ölçülerindeki tümöral lezyon nedeniyle opere edilmiştir. Tümör hücrelerinde yaygın düz kas aktin pozitifliği saptanmıştır.

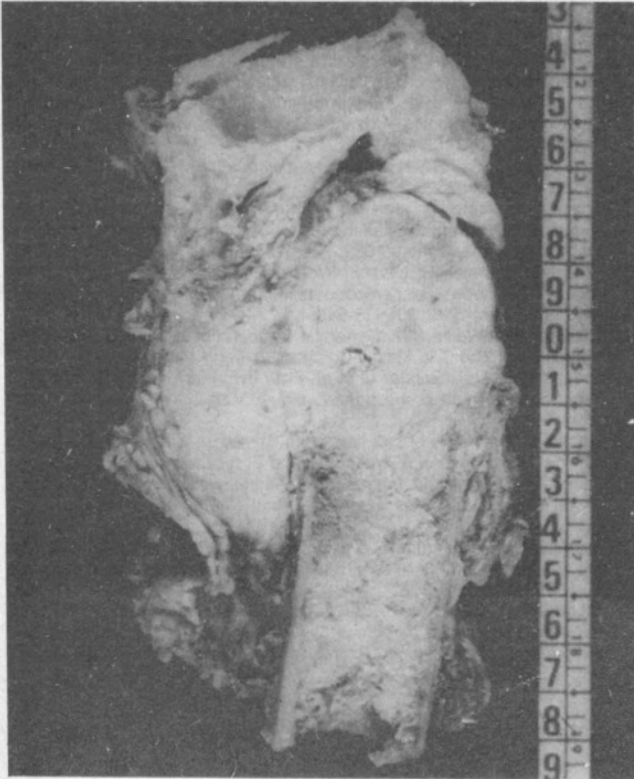
**ANAHTAR KELİMELEER:** Kemik, leiomyosarkom.

**SUMMARY:** A primary bone leiomyosarcoma, located at the distal femur. Primary bone leiomyosarcomas are very rare tumors. The main locations are long bones. There are about 50 reported cases in the literature. A 60 year old female was operated for a tumoral lesion measuring 7.5x5x5 cm. located at the distal femur. Tumor cells showed diffuse and strong positivity for smooth muscle actin.

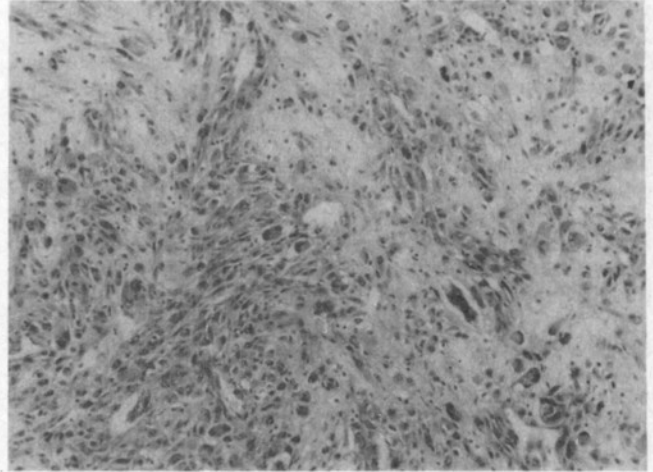
**KEY WORDS:** Bone, leiomyosarcoma.

## GİRİŞ

Primer kemik leiomyosarkomu ilk olarak 1965 yılında tanımlanmıştır(1,2). Nadir görülen bir tümördür, bir seride % 0.64 oranında rastlandığı bildirilmektedir (3). Uzun kemiklerde sık görülür (4). Tanısında metastazın ekarte edilmesi gerekir. Ayırıcı tanısında, kemiğin osteoid yapmayan diğer sarkomları olan malign fibröz histiyositom ve fibrosarkom yer alır (5,6). İmmünohistokimyasal ve ultrastrüktürel inceleme tanıda



**Resim 1 :** Tümörün makroskopik görünümü.



**Resim 2 :** Bazıları multinükleer, sitoplazmaları içi ya da geniş pleomorfik hücreler (Prot. No: 26073/95, HE x 125).

yardımcıdır (3,6). İmmünohistokimyasal inceleme ile tanısı doğrulanmış bir primer kemik leiomyosarkom olgusu, çok seyrek görülmesi nedeniyle sunulmaktadır.

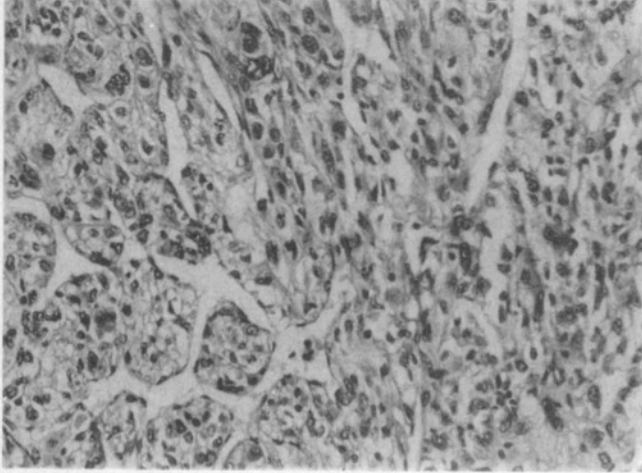
## OLGU

60 yaşında kadın hasta dizinde ağrı şikayeti ile Ortopedi Kliniğine başvurmuş, radyolojik incelemede femur distalinde yerleşim gösteren tümöral yapı görülmüştür. 18 cm uzunluğunda distal femur rezeksiyonu ve tibial eklem yüzeyi çıkarılmıştır. Mikroskopik incelemede yer yer içi şekilli, eozinofilik sitoplazmalı, çekirdekleri belirgin pleomorfizm gösteren hücrelerden oluşan demet yapıları izlenmiş, yer yer epiteloïd görünümü genişçe sitoplazmalı hücreler ve multinükleer dev hücreler dikkati çekmiştir (Resim 2). Damardan zengin alanlar yer yer ön plandadır (Resim 3). Mitotik hücreler ve fokal nekroz mevcuttur. Osteoide benzer maddeye rastlanmamıştır. Gradeleme yumuşak doku sarkomlarında uygulanan genel prensiplere göre yapılmış, tümör Grade III olarak değerlendirilmiştir (3,7).

Cerrahi sınırlar ve tibiada tümör saptanmamış ancak tümörün yumuşak dokuyu ve femur eklem yüzeyini infiltre ettiği görülmüştür. Işık mikroskopik özellikleri bir leiomyosarkomu düşündürmekle birlikte tanının kesinlik kazanması için immünohistokimyasal inceleme yapılmıştır. Tümöral hücrelerde

\* İstanbul Üniversitesi İstanbul Tıp Fakültesi Patoloji Anabilim Dalı

\*\* İstanbul Üniversitesi İstanbul Tıp Fakültesi Ortopedi ve Travmatoloji Anabilim Dalı



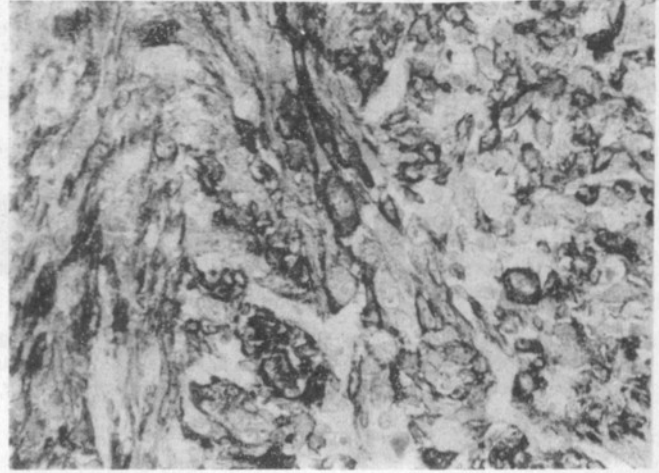
**Resim 3:** Damardan zengin alanlar, vakuollü görünümüne sahip hücreler (HE x 310).

düz kas aktini, desmin, S-100 antijenlerinin varlığı araştırılmıştır. Düz kas aktini (Biogenex, Clone IA4, F/40) yaygın ve kuvvetli pozitif olarak saptanmıştır (Resim 4). Desmin yer yer pozitif S-100 ise negatif bulunmuştur.

## TARTIŞMA

Leiomyosarkomlar, gerek morfolojik özellikleri, gerekse immünohistokimyasal ya da ultrastrüktürel özellikleri ile genellikle tanı güçlüğüne yol açmayacak tümörlerdir. Ancak yerleşim kemik olduğunda gözden kaçabilirler. Osteoid yokluğu ile fibroblastik bir osteosarkomdan ayrılır. Ancak kemiğin diğer osteoid yapmayan sarkomları olan fibrosarkom ve malign fibroz histiyositomdan ayrımı immünohistokimyasal ve elektron mikroskopik özellikleri ile olur (2,3,4). Leiomyosarkomlarda düz kas aktini, desmin ve vimentin pozitifdir. Sitokeratin pozitifliğinden de sözedilmektedir (3). Sitokeratin varlığı iğsi hücreli bir karsinom ile karışmasına yol açabilir. Elektron mikroskopi ile pinositotik veziküller ve myofilamentler görülür (1,5); az oranda da olsa myofilamentin görüldüğü fibroblastik lezyonda bildirilmiştir (2). Bu bulgudan hareketle kemik leiomyosarkomlarının damar duvarlarındaki düz kas hücrelerinin yanısıra fibroblastik hücrelerin myojenik farklılaşması sonucu da ortaya çıkabileceği öne sürülmektedir (2).

Primer kemik leiomyosarkomlarında tanı konulduktan sonra dikkat edilmesi gereken bir önemli nokta metastatik bir leiomyosarkomun ekarte edilmesidir (4,6). Genellikle uterus kaynaklı olan bu metastazlar daha çok yassı kemiklerde görülmektedir (4). 5 vakalık bir seride vakaların birinde 10 yıl



**Resim 4:** Tümor hücrelerinin sitoplazmalarında düz kas aktininin varlığı (x 310).

önce endometrial adenokarsinom ve leiomyosarkom nedeniyle geçirilmiş histerektomi öyküsü vardır (6). Femurdaki bu tümörün metastaz olabileceği ancak metakron bir tümör de olabileceği öne sürülmektedir. Kemikteki tümörün rezeksiyonundan 6 yıl sonra hastada herhangi bir metastaz saptanmıştır.

Olgumuz 60 yaşında bir kadın olup öyküsünde ve daha sonra yapılan incelemelerinde başka bir yerleşimde herhangi bir tümöre rastlanmamıştır. Tümörde düz kas aktini yaygın ve kuvvetli olarak desmin ise yer yer pozitif bulunmuştur. Prognozun genelde kötü olduğu belirtilmektedir (4,6). Olgumuz halen takip altındadır.

## KAYNAKLAR

1. Hochstetter A Rv, Eberle H, Rüttner JR: Primary leiomyosarcoma of Extragnathic bones. *Cancer* 1984; 53: 2194-2200.
2. Sanerkin NG: Primary leiomyosarcoma of the bone and its comparison with fibrosarcoma. A cytological, histological and ultrastructural study. *Cancer* 1979; 44: 1375-1387.
3. Jundt G, Moll C, Nidecker A, Schill R, Remagen W: Primary leiomyosarcoma of bone. Report of eight cases. *Hum Pathol* 1994; 25: 1205-1212.
4. Fechner RE, Mills SE: Miscellaneous mesenchymal lesions. In: *Tumors of the Bones and Joints* Washington DC Armed Forces Institute of Pathology. 1993: 205-206.
5. Kawai T, Suzuki M, Mukai M, Hiroshima K, Shinmei M: Primary leiomyosarcoma of bone. *Arch Pathol Lab Med* 1983; 107: 433-437.
6. Myer JI, Arocho J, Bernreuter W, Dunhan W, Mazur M: Leiomyosarcoma of bone. A clinicopathologic, immunohistochemical and ultrastructural study of five cases. *Cancer* 1991; 67: 1051-1056.
7. Enzinger FM, Weiss SW: *Soft Tissue Tumors*. St. Louis Baltimore Mosby 1995: 6-19.