(The Turkish Journal of Pathology)

AMNİYON SIVI EMBOLİSİNE BAĞLI ANİ ÖLÜM: OLGU SUNUMU

Dr. Işıl PAKİŞ*, Dr. Ferah KARAYEL*, Dr. Arzu AKÇAY TURAN*, Dr. Büge ÖZ**, Dr. Gürsel ÇETİN***

ÖZET: Amniyon sıvı embolisi doğumun ve hemen doğum sonrası dönemin ölümcül ancak nadir görülen bir komplikasyonudur. Amniyon sıvı embolisi %80 üzerindeki olguda ölümle sonuçlanmaktadır. Eklampsi, kanama, infeksiyon ve pulmoner emboli gibi diğer doğum komplikasyonları daha iyi kontrol altına alındıkça, amniyon sıvı embolisi anne ölümlerinin önemli bir nedeni haline gelmiştir. Çalışmamızda 36 yaşında ebe yardımı ile doğum yaptırılırken ölen olgu bildirilmektedir. Olgunun Adli Tıp Kurumu Morg İhtisas Dairesinde yapılan otopsisinde her iki akciğerin makroskopik incelemesinde hiperemi ve kesit yüzünde köpüklü sıvı çıkışı görüldü. Akciğerlerin mikroskopik değerlendirilmesinde yaygın ödem, ağır hiperemi, kapillerler ve küçük çaplı arterlerde lümenleri tama yakın dolduran çok sayıda çekirdeksiz skuamöz epitel hücreleri saptandı. Bu bulgular eşliğinde olgu amniyon sıvı embolisi olarak değerlendirildi. Amniyon sıvı embolisi olgusu nadir görülmesi ve gebeliğin ölümcül bir komplikasyonu olması nedeni ile bildirilmektedir.
ANAHTAR KELİMELER: Amniyon sıvı embolisi, otopsi

SUMMARY: AMNIOTIC FLUID EMBOLISM AS A CAUSE OF SUDDEN DEATH: A CASE REPORT. Amniotic fluid embolism is a serious but uncommon complication of labor and immediate postpartum period. It has a mortality rate which exceeds 80% and as other obstetric complications (e.g., eclampsia, pulmonary embolism, hemorrhage, infection) have been rather controlled, amniotic fluid embolism has become an important cause of maternal mortality. A thirty six years old woman who died after normal spontaneus delivery has been autopsied. The lungs were edematous in appearance. On microscopic examination we found congestion, edema and many squamous cells in capillaries and arterioles. In conclusion, the case is presented as an uncommon and fatal complication of pregnancy.
KEY WORDS: Amniotic fluid embolism, autopsy

GİRİŞ

Amniyon sıvı embolisi doğumun ve hemen doğum sonrası dönemin ölümcül ancak nadir görülen bir komplikasyonudur (1). İlk defa 1926 yılında Meyer tarafından klinik bir tablo olarak tanımlanmıştır (2). Daha sonra 1941 yılında Steiner ve Lushbaugh deneysel olarak çalışılmış 8 vaka bildirmişlerdir (2,3). 1930-1940 yılları arasında görülme sıklığı 1/8000 iken, Garland ve arkadaşları 1983 yılında yaptıkları çalışmada bu oranı 1/80.000 olarak bildirmektedir (3).

Amniyon sıvı embolisi %80 üzerindeki olguda ölümle sonuçlanmaktadır. Eklampsi, kanama, infeksiyon ve pulmoner emboli gibi diğer doğum komplikasyonları kontrol altına alındıkça amniyon sıvı embolisi, anne ölümlerinin önemli bir nedeni haline gelmiştir. Klinikte ani, şiddetli dispne, siyanoz ve hipotansif şok ile kendini gösterir, ardından nöbetler ve koma görülür (1,3).

Amniyon sıvı embolisi için risk faktörleri arasında anne yaşının 32'den yüksek oluşu, multiparite, uterus kontraksiyonlarının kuvvetli oluşu, bebeğin ölü oluşu, plasenta previa ve uterus rüptürü sayılabilir (1).

Altta yatan neden, plasenta zarlarında yırtılma ve uterus venlerinin açılmasıyla amniyon sıvısının anne kanına girmesidir. Bu nedenle küçük çaplı pulmoner damarlarda fetus derisinden dökülen epitel hücreleri, lanugo kılları, fetüsün solunum ve gastrointestinal kanalından gelen müsin görülür. Aynı zamanda yaygın damar içi pıhtılaşma nedeni ile fibrin trombüsleri, pulmoner ödem ve alveol hasarı bulguları görülür (1,2,3).

Amniyon sıvı embolisi genellikle doğumda ya da doğumdan hemen sonraki dönemde görülse de, son zamanlarda abortusa bağlı ölümlerde de saptanabileceği bildirilmektedir. ABD'de legal abortusa bağlı ölümlerin %12'sinde amniyon sıvı embolisi saptanmıştır (3-5).

OLGU SUNUMU

Olgumuz 36 yaşında ebe yardımı ile doğum yaptırılırken ölen kadındı. Olgunun Adli Tıp Kurumu Morg İhtisas Dairesinde yapılan otopsisinde sağ akciğer 550 gr., sol akciğer 500 gr. olarak tartıldı. Akciğer kesitlerinde kanlı köpüklü sıvı çıkışı izlendi. Plasenta normal anatomik lokalizasyonunda olup, çevresinde kanama olmadığı görüldü. Uterus kavitesinden 100 cc kan boşaltıldı. Diğer organlarda makroskopik patolojik özellik görülmedi. İç organların mikroskopik değerlendirilmesinde akciğerlerde yaygın ödem, ağır hiperemi, alveol septumlarındaki ve interlobüler mesafedeki kapillerler ve küçük çaplı arter lümenlerini tama yakın dolduran çekirdeksiz skuamöz epitel hücreleri, pembe granüler madde görüldü (Resim 1). Damar lümenlerini tıkayan pembe granüler alanların PAS ve Müsikarmen boyası ile pozitif reaksiyon verdiği saptandı (Resim 2, 3). Birçok alveol lümeninde pembe proteinöz maddenin yanı sıra dökülmüş epitel hücresi ve az sayıda eritrosit mevcuttu. Plasenta üçüncü trimesterle uyumlu bulgular göstermekteydi. Diğer iç organlarda hiperemi dışında mikroskopik bulgu saptanmadı. Tüm bulgular eşliğinde olgu amniyon sıvı embolisi olarak değerlendirildi.

TARTIŞMA

Amniyon sıvı embolisi gebeliklerde nadir görülen (1/8000 ile 1/80.000) ancak yüksek oranda anne ve yenidoğan mortalitesine yol açan bir antitedir (3,5). Yaşayan olgularda kalıcı nörolojik hasar görülebilir. Bazı doğum merkezlerinde tüm ölüm nedenlerinin %26'sını oluşturur (5). Günümüzde yayınlar genellikle ölümcül olmayan olgularla ilgilidir. Tanı yöntemlerinin gelişmesi, yeni tedavi yaklaşımları ile günümüzde mortalite oranı azalmaktadır (5).

* Adli Tıp Kurumu Morg İhtisas Dairesi ve Marmara Üniversitesi Sağlık Bilimleri Enstitüsü Adli Tıp Doktora Programı
** İ.Ü. Cerrahpaşa Tıp Fakültesi Patoloji Anabilim Dalı
*** İ.Ü. Cerrahpaşa Tıp Fakültesi Adli Tıp Anabilim Dalı

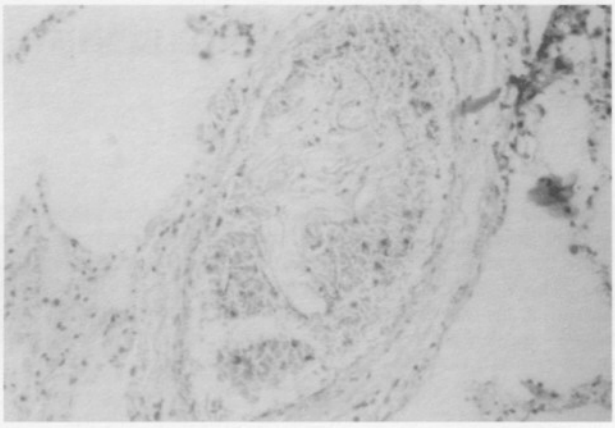

Resim 1: Küçük çaplı arter lümenlerinde lümeni tama yakın dolduran çekirdeksiz skuamöz epitel hücreleri (HE x400).

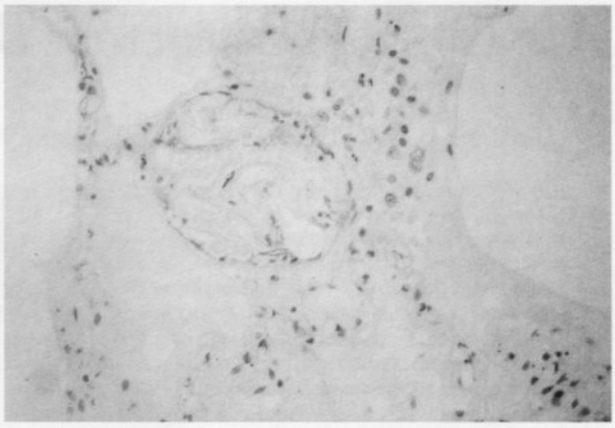

Resim 3: Damar lümenini tıkayan pembe granüler alanların PAS ile pozitif reaksiyonu (PAS x200).

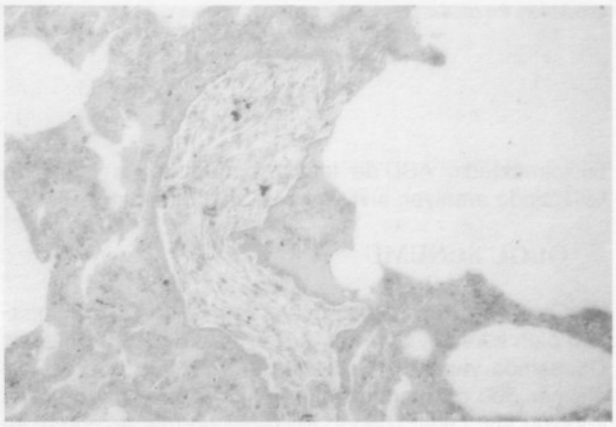

Resim 2: Damar lümenlerini tıkayan pembe granüler alanların Müsikarmen ile pozitif reaksiyonu (Müsikarmen x200).

Amniyon sıvı embolisi olgularında küçük çaplı pulmoner damarlarda fetus derisinden dökülen epitel hücreleri, lanugo kılları, fetüsün solunum ve gastrointestinal kanalından gelen müsin görülür. Aguilera ve arkadaşları kendi olgularında akciğere ait kesitlerde fetal epitelyal skuamöz hücrelerin pulmoner kapillerlerin %80'ini doldurduğunu saptamışlardır. Yine alveollerde kanama ve alveol lümenlerinde fetal epitelyal skuamöz hücreler saptamışlardır (5).

Olgumuzda da akciğere ait histopatolojik incelemede kapillerlerde ve arteriyollerde çok sayıda fetal skuamöz epitel hücrelerinin varlığı saptanmıştır.

Amniyon sıvı embolisinde klinikte erken dönemde nörolojik semptomlar görülebilir. Dispne, genellikle pulmoner emboliye bağlı olarak görülür. Amniyon sıvısı rüptüre anne venöz sinüslerinden pulmoner dolaşıma geçer. Masif amniyon sıvı embolisinde kardiyovasküler kollaps, hipoksi, disemine intravasküler koagülasyon, pulmoner vazokonstrüksiyon ve pulmoner hipertansiyon gelişir. Akciğer kapillerlerinin geçirgenliğinin artması sonucu, akciğer ödemi ve respiratuar distres sendromu ortaya çıkar. Amniyon sıvısı ve plasentadan tromboplastin ve heparin benzeri maddelerin salınmasıyla sıklıkla disemine intravasküler koagülasyon gelişmektedir. Amniyon sıvısı içindeki mekonyum bu süreci tetikleyici rol oynar (2,5).

Bazı araştırmacılar akut anafilaktik reaksiyonun amniyon sıvı embolisinde rolü olabileceğini belirtmişlerdir. Bu araştırıcılara göre amniyon sıvısı içinde bulunan IgE, gebelik boyunca anneyi duyarlı hale getirmektedir (5,6,7). Bu teori henüz kanıtlanmamıştır. Benson ve Kobayashi ise (8) çalışmalarında immünolojik mekanizmaların rolüne değinmişlerdir. Meydana gelen kompleman aktivasyonunun anafilaksiden daha önemli rol oynadığını savunmuşlardır. Aguilera ve arkadaşları ise anafilaksi veya mekonyuma bağlı sepsisin klinik semptomlara yol açtığını, ancak amniyon embolisinin ağırlığının uzak kan damarlarındaki emboliler sonucu oluşan tıkanmalara bağlı geliştiğini belirtmişlerdir. Bu nedenle histopatolojik incelemenin damarlardaki daralmaları saptamak açısından önemli olduğu vurgulanmıştır (5). Olgumuzda akciğerde alveol kapillerlerini tıkayıcı özellikte yaygın amniyon sıvı embolisi saptanmıştır.

Amniyon sıvı embolisinde kesin tanı, akciğer kapiller ve arteriyollerinde epitelyal skuamöz hücreler, musin, lanugo kılları ve diğer fetal debrilerin görülmesi ile konur (5). Bu nedenle bu tür olgularda histopatolojik inceleme mutlaka yapılmalıdır.

KAYNAKLAR

1. Robbins S, Cotran R, Kumar V (eds). Hemodynamic disorders, thrombosis, and shock in basic pathology. 7th edition W.B. Saunders Company 2003; 79-102.
2. Meigs LC. Amniotic fluid embolism. Pulmoner histopathologic findings in a rapidly fatal occurrence of amniotic fluid embolism. Am J Obstet Gynecol 1971;15:1069-74.
3. Mulder JI. Amniotic fluid embolism: An overview and case report. Am J Obstet Gynecol 1985;152:430-5.
4. Courtney LD. Amniotic fluid embolism. Obstet Gynecol Surv 1974; 29: 169.
5. Aguilera LG, Fernandez C, Plaza A, Gracia J, Gomar C. Fatal amniotic fluid embolism diagnosed histologically. Acta Anaesthesiol Scand 2002;46:334-37.
6. Clark SL, Hankins GD, Dudley DA, Dildy GA, Porter TF. Amniotic fluid embolism: analysis of the neonatal registry. Am J Obstet Gynecol 1995;172:1158-67.
7. Benson MD, Lindberg RE. Amniotic fluid embolism, anaphylaxis and tryptase. Am J Obstet Gynecol 1996;175:737.
8. Benson MD, Kobayashi H, Silver RK, Oi H, Greenberger PA, Terao T. Immunologic studies in presumed amniotic fluid embolism. Obstet Gynecol 2001;97:510-14.