

# MESANE'NİN TAŞLI YÜZÜK HÜCRELİ KARSİNOMU

Dr. Yüksel KIROĞLU (\*) • Dr. İrfan YERLİKAYA(\*\*) • Dr. Muhan ERKUŞ (\*\*\*)

**ÖZET:** Mesanenin oldukça ender görülen tümörü olan taşlı yüzük hücreli karsinomu, karakteristik klinik, makroskopik ve histomorfolojik bulguları ile ilgili literatür eşliğinde tartışılarak sunulmaktadır.

**SUMMARY:** A case of signet cell carcinoma of bladder's very rare and unusual tumor of bladder is presented and this carcinoma's characteristic clinic, gross and histomorphologic features are discussed in light of relevant literature.

## GİRİŞ

Klasik kaynaklar ve literatürde mesanenin taşlı yüzük hücreli karsinomunun oldukça ender görülen, hemen daima progresiv seyirli, tedaviye dirençli ve fatal mesane karsinomu olduğu belirtilmektedir (1,3,5,7,9). Taşlı yüzük hücreli karsinomu ilk olarak 1955 yılında mesanenin adenokarsinomunun bir variantı olarak Saphir tanımlamıştır. O tarihten günümüze kadar az sayıda vaka yayınlanmış olup, yayınlanan vakaların tamamının progresiv seyirli, fatal olarak sonuçlanan vakalar olduğu bildirilmiştir (4,9). Taşlı yüzük hücreli karsinoma, mesanenin primer adenokarsinomunun bırak hücreli, koloid, kolonik ve sınıflandırılmayan variantlarından birisidir.

Taşlı yüzük hücreli karsinomda karakteristik hücreler, büyük oranda intrasitoplazmik müsin içerirler ve içerdikleri müsinine bağlı olarak nüve hücrenin bir kenarına itilmiş olarak görülür. Ayrıca yuvarlak ve oval hücrelerde aynı tümöral yapı içerisinde gözlenebilirler.

## OLGU

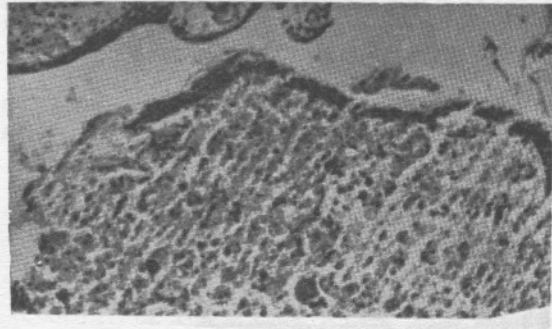
S, T., erkek, 1936 doğumlu. Sık idrar çıkma, idrar yaparken yanma gece idrara çıkma, kanlı idrar yapma yakınmalarıyla hastenemiz üroloji polikliniğine başvurmuş. Öyküsünde daha önce beş kez idrar yollarından ürolithiazis nedeniyle operasyon geçirdiği, sol nefrektomisinin bulunduğu vardı. İVP tetkikinde, sağ böbrekte hidronefroz, sağ üreter ve mesanenin sağ konturunun düzensiz olduğu saptandı. Sistoskopi'de olgunun mesane trigonundan alınan biopsi materyalinin incelenmesinde, doku yetersiz olduğundan ve tümör olasılığı ekarte edilmediğinden ötürü biopsinin tekrarlanması önerilmiştir (Biopsi., Prot. No: 9130/91). Daha sonra yapılan exploratris laparotomide, mesanenin trigonunu tamamen kaplayan mukozadan kabarık kitle saptanarak bu bölgeden alınan biopsi materyali patoloji bölümümüze gönderilmiş. Gönderilen materyal toplam 6 cc. yumuşak, kanamalı, iri düzensiz dokulardan ibarettir.

Histopatolojik incelemede parçaların bir kenarında mesane değişici epitel hücrelerinin bulunduğu epitel altındaki alanlarda tümöral gelişimin yer aldığı gözlemlendi. Tümöral gelişimi oluşturan hücreler intrasitoplazmik müsin içeren, nüveleri bir kenara itilmiş pleomorfik taşlı yüzük hücrelerinden oluşmaktaydı (Resim 3). Bu hücreler müsin gölcükleri içinde düzensiz epitelyal topluluklar oluşturmaktaydı. Stromada bol miktarda kanla dolu damar kesitleri, kanama alanları dik-

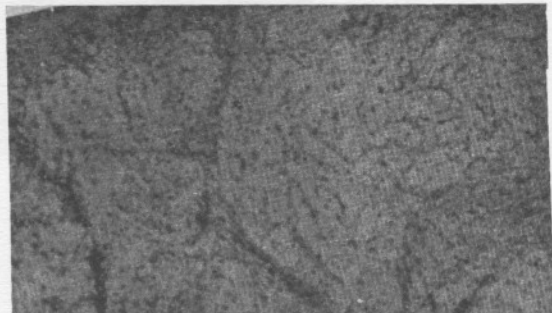
kat çekmekteydi (Resim 2). Kesitlere uygulanan Best's Mucicarmin ve PAS boyaları pozitif sonuç verdiği için olgunun mesanenin taşlı yüzük hücreli kanseri olduğuna karar verildi. Üroloji kliniği tarafından olgunun yapıldığı US, batin CT ve toraks grafilerinde mesane haricinde herhangi bir patoloji saptanmadığından tümörün primer mesane taşlı yüzük hücreli karsinomu olduğu kabul edildi.

## TARTIŞMA

Mesanenin primer karsinomlarının % 95'inin transisyonel hücreli karsinom % 2'den az bir kısmının da müsin salgılayan adenokarsinomlar olduğu belirtilmektedir (2,4,10,11). Mesanenin adenokarsinomlarının büyük bir çoğunluğu me-



Resim 1: Tümör dokusunun mikroskopik görünümü: Değişim zonu. Prot. No: 9130/90, H/E X100.

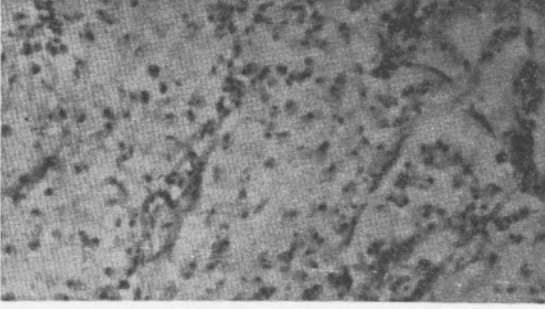


Resim 2: Tümör dokusunun genel mikroskopik görünümü. Prot. No: 9130/90, H/E X100.

\* SSK Göztepe Hast. Patoloji Blm. Şefi

\*\* SSK Göztepe Hast. Patoloji Blm. Uman Dr.

\*\*\* SSK Göztepe Hast. Patoloji Blm. Asistan Dr.



Resim 3: Tümör dokusunun mikroskopik görünümü.: Taşlı yüzük hücreleri. Prot. No: 9130/90, H/E X200.

tastatik tümörlerdir (4,11). Metastaz genellikle komşudaki ve organlardan olmaktadır (4,8). Primer adenokarsinoma ile metastatik adenokarsinomların ayırıcı kanısı Wheeler ve Hill'in ortaya koyduğu kriterlere göre yapılmaktadır (3,10). Bu kriterler, tümöre eşlik eden sistitis glandularis veya sistitis sistikanın bulunması, tümör lokalizasyonun mesane tabanı veya lateral duvarda bulunması ve non-neo plastik mesane epitelinde adenokarsinom yönüne belirgin değişimin olmasıdır (3,8,5) (Resim 1).

Mesanenin taşlı yüzük hücreli karsinomları daha çok erkeklerde görülmektedir (3,5). Ortalama görülme yaşı 55,8 olarak belirtilmektedir (1,5,7).

En sık görülen yakınmalar % 79 sık idrar çıkma, % 64 hematüri, % 7 idrar retansiyonu, % 7 üreteral obstrüksiyona bağlı ağrı olarak bulunmaktadır (2,5,7). Olguların yaklaşık yarısında başlangıçta üreteral obstrüksiyon bulunmamaktadır (5).

Bu tümörler çoğunlukla infiltratif olup mesanenin tama yakın kısmının tutma eğilimindedirler (3,5,8). Tümör erken

lokal metazastlar yapar, uzak metazastları ise, genellikle lenf nodlarına, kemiğe, overlere, plevraya, perikardiuma ve meninkslere olmaktadır (4,5,10). Olgumuzda lokalizasyonun mesane trigonunda bulunması, neoplastik olmayan mesane epitelinde belirgin bir şekilde adenokarsinom yönünde değişimin izlenmesi, US. batin CT, toraks grafilerinde başka bir morfolojiye rastlanılmaması nedeniyle ilgili literatür ile uyum göstermektedir. Gönderilen materyalin tümör dokusundan ibaret olması sebebiyle literatürde bildirilen sistitis glandularis, sistitis sistika bulgularına rastlanılmamıştır.

#### KAYNAKLAR

1. Abenaza, P., Manivel, C., Fraley, E.E.: Primary Adenocarcinoma of urinary Bladder-Clinicopathologic Study of 16 Cases Urology, 29: 9-14, 1987.
2. Austin GE and Safford, J: Signet-ring cell carcinoma of the bladder, Urology, 12: 458, (1978).
3. Bernstein SA, Reuter VE: Primary signet-ring cell carcinoma of urinary bladder. Urology 31 (5): 432-436, 1988.
4. Broun EV., Ali M, Fay O: Primary signet-ring cell carcinoma of urinary bladder and report of a case. Cancer: 47: 1430-1435, 1981.
5. Choi H., Lamb S., Pinter K: Primary signet-ring cell carcinoma of urinary bladder. Cancer 53: 1985-1990, 1984.
6. Corwin Sh., Tassay F., associates.: Signet cell carcinoma of mucinous of adenocarcinoma. Urology. J., 1971: 106: 697-700.
7. Grignon, J.D., Jae, Y. and associates.: Primary signet cell carcinoma of bladder-original article. AJCA., vol. 95, (1): 13-20, 1991.
8. Rosai, J., Ackerman's surgical pathology., 7th. edition, The C.V Mosby Co. 1989.
9. Uribe, R.A., Luna, A.M?: Primary signet cell carcinoma of the urinary bladder-report of two cases. Arc.Pat-vol: 88, 1969.
10. Susmano, D., Rubenstein, AB. and associates: Cystitis glandularis and adenocarcinoma of the bladder. J.Urol., 105: 671, 1971.
11. Young RH., Parkhurst EC.: Mucinoid adenocarcinoma of bladder urology, vol: 24 (2): 192-195: 1984.