

B Lenfosit Belirleyicisi CD20 Pozitif Mediastinal Rabdomyosarkom Olgusu

A Case of CD20 Positive Mediastinal Rhabdomyosarcoma

Gülden DİNİZ¹, Ferah GENEL², Nur YÜCEL³, Ayşen TÜREDİ², Canan VERGİN²

Dr. Behçet Uz Çocuk Hastanesi, ¹Patoloji ve ²Pediyatri Bölümü, İZMİR, TÜRKİYE, ³Dr. Suat Seren Göğüs Hastalıkları Hastanesi, Patoloji Bölümü, İZMİR, TÜRKİYE
Departments of ¹Pathology and ²Pediatrics, Dr. Behçet Uz Children's Hospital, İZMİR, TURKEY,
³Dr. Suat Seren Chest Diseases Hospital, Department of Pathology, İZMİR, TURKEY

ÖZ

Büyük mediastinal kitleyle başvuran 16 yaşındaki erkek olgu sunuldu. Olgunun hem mediastinal tru-cut hem de kemik iliği biyopsisinde malign küçük yuvarlak hücreli tümör varlığı saptandı. Mediastinal tru-cut biyopside tümör hücrelerinde CD20 ekspresyonu da gözlemlendi. Klinik olarak lösemi veya lenfoma varlığından kuşku edilen hastada, rabdomyosarkom tanısı akım sitometrik inceleme ve immünohistokimyasal olarak çizgili kas belirleyicilerinin saptanmasıyla konuldu.

Rabdomyosarkomlar geleneksel olarak lenfomalardan CD20 benzeri lenfoid belirleyicilerin bulunmamasıyla ayrılır. Fakat bu olguda biz tümör hücrelerinde CD20 pozitifliği saptadık. Bu bulgular bizi, bir tümörde lenfoid fenotip varlığında her zaman rabdomyosarkom tanısını dışlamamız gerektiği sonucuna götürdü.

Anahtar Sözcükler: Rabdomyosarkom, CD20 Antijeni, Akım sitometri, Ayırıcı tanı

ABSTRACT

We present the case of a 16-year-old boy admitted with a large mediastinal mass. Both in the mediastinal tru-cut biopsy and the bone marrow biopsy, a malignant small round cell tumor was determined. The clinical diagnosis was leukemia or lymphoma. The cytoplasmic CD20 expression was shown on the tumor cells of the mediastinal tru-cut biopsy. Rhabdomyosarcoma was diagnosed by the flow cytometric analysis and immunohistochemical demonstration of muscle markers.

Rhabdomyosarcomas are traditionally distinguished from lymphomas by their absence of lymphoid markers such as CD20. But in this case we have encountered CD20 expression in the tumor cells. This finding lead us to conclude that the presence of a lymphoid phenotype does not absolutely exclude the diagnosis of rhabdomyosarcoma.

Key Words: Rhabdomyosarcoma, CD20 Antigen, Flow cytometry, Differential diagnosis

GİRİŞ

Rabdomyosarkomlar (RMS) mezenkimal dokudan gelişen ve çocukluk çağında en sık görülen yumuşak doku sarkomları olup, tüm kanserlerin %3'ünü oluştururlar. Görülme sıklığı 2-6 yaş arasında ve adölesan dönemde en fazladır. Hastaların çoğunluğu 10 yaş altında tanı alır. RMS'de tanı anındaki yaş (1- 9 yaş), lokalize hastalık, tam rezeksiyon, embriyonel histolojik tip, düşük S fazı izlenen DNA proliferasyonu, genitoüriner primer tümör yerleşimi iyi prognozun göstergesidir. Ancak infantil ve adölesan dönem, uzak metastaz varlığı, alveolar histoloji, primer tümörün ekstremiteler, retroperitoneal bölge ve gövde yerleşimi kötü prognozu gösterir (1-4).

İmmünohistokimyasal olarak tümör hücreleri desmin, myoD1, myogenin, sarkomerik aktin benzeri kas diferansiyasyonunu gösteren belirleyicilerle pozitif boyanırlar. Len-

fadenopati veya kemik iliği tutulumuyla gelip, klinik olarak lenfoma ve lösemileri taklit etse de, genellikle hematolojik hücrelere özgü belirleyicilerin ekspresyonu beklenmez (5-7). Ancak nadir olgularda B lenfosit belirleyicilerinden CD10, CD19, CD20, immünglobülinler ya da hematopoetik hücre belirleyicisi olarak kullanılan CD9, CD24, CD36, CD56 benzeri belirleyicileri eksprese eden tümörler bildirilmiştir (5).

Hastamız klinik bulgularıyla öncelikle hematolojik bir malignite izlenimi vermiştir. Tümör hücrelerinde bazı B lenfosit belirleyicilerinin varlığı da çeldirici bir unsur olmuştur. Akım sitometrik inceleme sonucu ayırıcı tanının yapılabildiği bu olgu, literatürde nadir bildirilen bir antite olduğu için sunulmuştur. Bu olgu aracılığıyla çocukluk çağında B lenfosit belirleyicileri pozitif bulunan yuvarlak malign hücreli bir tümörde, mutlaka rabdomyosarkom ayırıcı tanısının da yapılması gerektiği vurgulanmaktadır.

(Turk Patoloji Derg 2012, 28:270-273)

Geliş Tarihi/Received : 27.10.2010 Kabul Tarihi/Accepted : 25.11.2010

Yazışma Adresi/Correspondence: Gülden DİNİZ, PhD

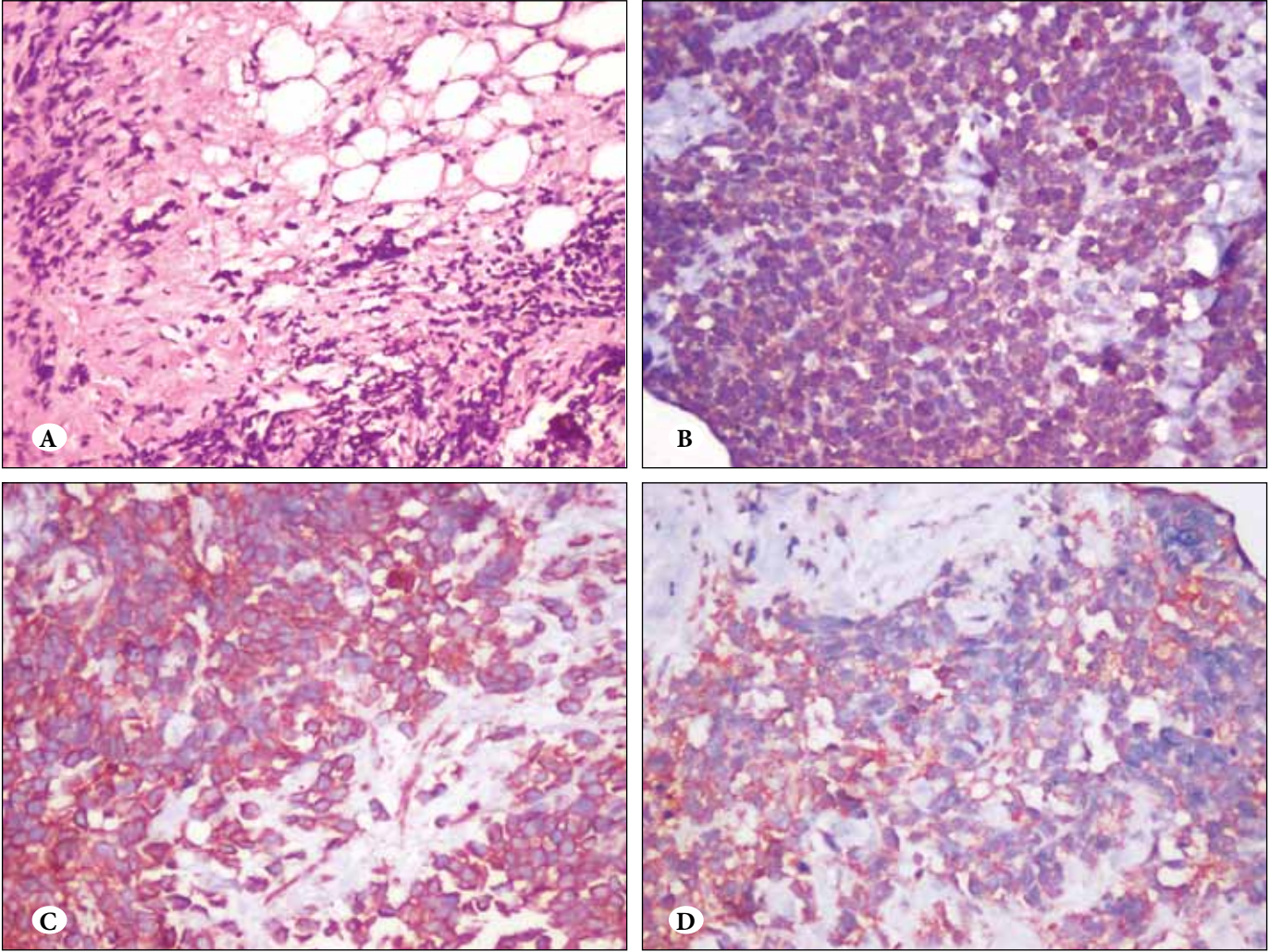
Dr. Behçet Uz Çocuk Hastanesi, Patoloji Bölümü, İZMİR, TÜRKİYE
Department of Pathology, Dr. Behçet Uz Children's Hospital,
İZMİR, TURKEY

E-mail: agdiniz@gmail.com Phone: +90 232 489 56 56

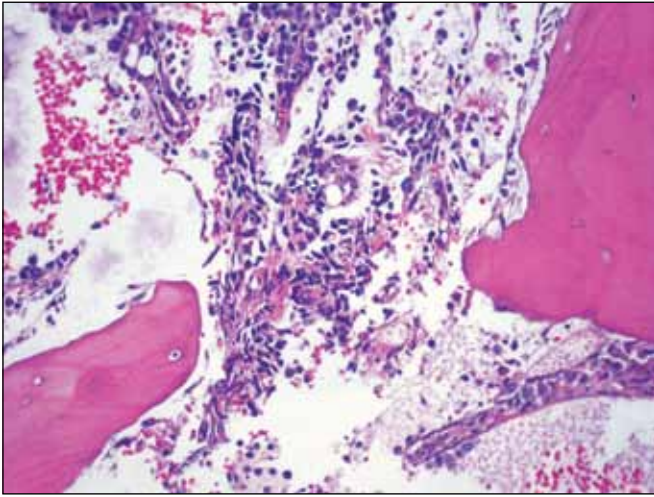
OLGU SUNUMU

Solunum sıkıntısı ile başvuran 16 yaşında erkek olguda, tüm mediasteni dolduran kitle saptandı. Plevral sıvıdan yapılan torasentezde neoplastik hücre izlenmedi. Periferik lenfadenopati yoktu. Yapılan taramalarda yaygın kemik/kemik iliği tutulumu izlendi. Mediastinal kitleden tru-cut biyopsi ile alınan küçük doku parçasında, sıkışma artefaktı gösteren, dar sitoplazmalı malign yuvarlak hücreli tümör görüldü (Şekil 1A-D). Bu arada yapılan kemik iliği aspirasyon sitolojisinde neoplastik infiltrasyon izlendi (Şekil 2, 3). Kemik iliğinin akım sitometrik çalışmasında düşük orandaki normal lenfositler ve myelositer hücre gruplarının yanı sıra var olan ve neoplastik olduğu düşünülen hücre grubunda (Şekil 4, 5) lenfositler ve myelositer seriyeye ait antijen ekspresyonu izlenmedi. Şekil 4'deki FS-SS histogramındaki dağılım özellikleri, bu hücre grubunun

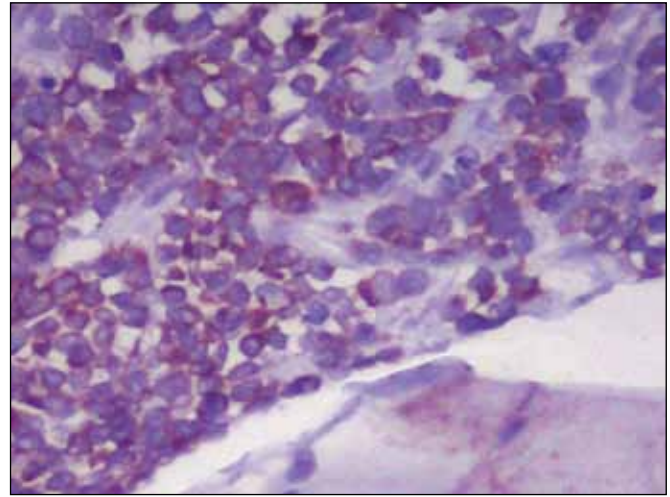
normal hematopoetik hücrelerden daha büyük morfolojiye sahip olduğunu destekler nitelikteydi. Sonuç olarak, aspirasyon sıvısının akım sitometrik incelemesi hematolojik malignite dışı bir tümörü düşündürüyordu. Mediastinal biyopsi materyaline uygulanan immünohistokimyasal incelemede tümör hücreleri vimentin, desmin, sarkomerik aktin ve CD20 ile diffüz, CD10 ile fokal, sitokeratin, NSE, CD99, CD3, CD30, HCG, AFP ve CD79a ile negatif boyandılar. Tekrarlanan, kontrollü boyamalarda, CD20 antikoruna ile boyanma sitoplazmik membran boyunca değil, diffüz sitoplazmikti. TdT ile de beklendiği gibi nükleer değil, sitoplazmik sapskın bir boyanma vardı. Olgunun kemik iliği biyopsisindeki infiltratif hücreler de desminin daha fokal boyanması ve CD20 negatifliği dışında benzer boyanma profili sergiliyorlardı. Söz konusu bulgularla olguya rabdomyosarkom tanısı kondu.



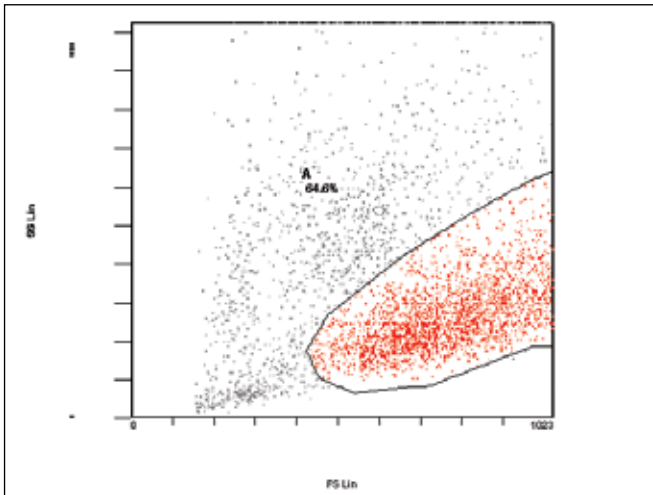
Şekil 1: Mediastinal kitleden alınan tru-cut biyopsi örneğinde sıkışma artefaktı gösteren, küçük- yuvarlak hücreli malign tümör infiltrasyonu. (A) Hematoksilen ve Eosin (x100), (B) CD20 (x 200), (C) Desmin (x 200), (D) Sarkomerik aktin (x200).



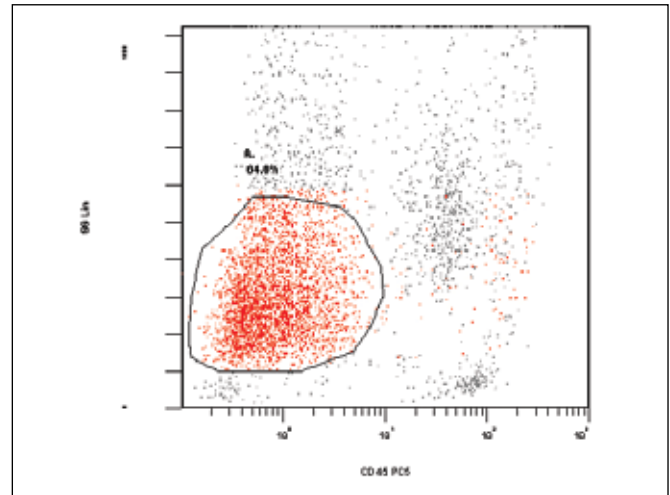
Şekil 2: Kemik iliğinde küçük gruplar oluşturmuş neoplastik hücre infiltrasyonu (H&E, x100).



Şekil 3: Kemik iliğini infiltr eden tümör hücrelerinde sitoplazmik desmin ekspresyonu (x400).



Şekil 4: Kemik iliği hücrelerinin akım sitometride FS (Ön Saçılım) ve SS (Yandan Saçılım) histogramındaki dağılımı ve neoplastik hücre grubu (A Kapısı).



Şekil 5: Akım sitometride CD45 ve SS (Yandan Saçılım) histogramında kemik iliği hücrelerinin dağılımı ve neoplastik hücre grubu (A Kapısı).

TARTIŞMA

Mediasten olarak tanımlanan boşluk, üst, ön, arka ve orta mediasten olmak üzere 4 bölümde incelenir. Mediastinal lezyonlar kompartmanlara göre farklıdır. Üst mediastende tiroid ve paratiroide ait lezyonlar ile metastatik tümörler sıktır. Ön mediastende; üst bölümde olduğu gibi tiroid ve paratiroide ait lezyonlarla metastatik tümörler görülebilir. Normal timus üst mediastende olduğu halde timik lezyonlar orta bölüme taşar. Doğal olarak lenfoproliferatif hastalıklar da bu bölgede çoktur. Anjiofolliküler hiperplazi (Castleman hastalığı), en çok mediastende yerleşir. Ayrıca bu bölgenin kistleri sıktır. Orta mediastende kistler, mezotelyal veya perikardial lezyonlar ve kronik fibrotik mediastinit gözlenebilir. Arka mediastende ise başta gastroenterik

kist olmak üzere kistler, paraganglioma, nöroblastom, schwannom, ganglionörom, nöro-fibrom gibi nörojenik tümörler ve spinal lezyonlar gelişir (8).

Tüm mediasten göz önüne alındığında ve klinik olarak malign bir tümör gözleendiğinde, hastanın yaşına göre değişmekle birlikte en sık hematolojik maligniteler, nörojenik tümörler ve germ hücreli tümörler akla gelir. Rabdomyosarkom primer olarak mediastende nadiren gelişir. Hele B hücre belirleyicilerinden CD20 pozitifliği gösteren bir primer mediastinal tümörün RMS tanısı alması son derece enderdir (7-9). Ancak literatürde az sayıda rabdomyosarkom olgusunda B lenfosit belirleyicilerinden CD10, CD19, CD20, immünglobülinler ya da hematopoetik hücre belirleyicisi olarak kullanılan CD9, CD24, CD36,

CD56 benzeri belirleyicilerin varlığı bildirilmiştir (5). Ancak bu yayınların hiçbirinde boyanma paterni ayrıntılı olarak belirtilmemiştir. Bilindiği gibi “cluster of differentiation” sözcüklerinin kısaltması olan CD ile gösterilen çoğu hematopoetik belirleyici, sitoplazmik membranda gösterilir. Bazılarında ise boyanma bölgesi hücre matürasyonuna göre değişir. Örneğin T lenfositlerde, CD3 ekspresyonu matür timosit aşamasına kadar sitoplazmada lokalize olup, matür T-hücrelerinde sitoplazmik membrandır (10). CD20 de, çoğu hematopoetik belirleyici gibi hücre yüzeyinde eksprese olur. Sunulan olguda tekrarlanan kontrollü boyamalarda sitoplazmik CD20 ekspresyonu gözlenmiştir. Boyanmanın devamlılığı ve şiddeti, bu boyanmanın artefakt olarak değerlendirilmesini olanaksız kılmıştır. Ancak ekspresyonun sitoplazmik olması, rabdomyosarkom hücrelerinin sitoplazmik antijenlerinden bazılarıyla CD20 antijeninin aynı antikorla reaksiyon vermesi şeklinde yorumlanabilir.

Sonuç olarak; çocukluk çağında mediastinal kitle varlığında, klinik olarak hematolojik bir malignite düşünüldüğünde, incelenen yuvarlak hücreli malign tümörde bazı B lenfosit belirleyicilerinin pozitif bulunması durumunda ayırıcı tanıda mutlaka rabdomyosarkom da akla gelmelidir.

KAYNAKLAR

1. **Panasuk DB, Bauer TL, Davies AL, Schneider C, Flynn C:** Common malignancies with uncommon sites of presentation: case 1. Anterior mediastinal rhabdomyosarcoma. *J Clin Oncol* 2003, 21:4455-4456
2. **Cohen I, Loberant N, King E, Herskovits M, Sweed Y, Jerushalmi J:** Rhabdomyosarcoma in a child with massive pleural effusion: cytological diagnosis from pleural fluid. *Diagn Cytopathol* 1999, 21:125-128
3. **Bégin LR, Schürch W, Lacoste J, Hiscott J, Melnychuk DA:** Glycogen-rich clear cell rhabdomyosarcoma of the mediastinum. Potential diagnostic pitfall. *Am J Surg Pathol* 1994, 18:302-308
4. **Pinto A, Tallini G, Novak RW, Bowen T, Parham DM:** Undifferentiated rhabdomyosarcoma with lymphoid phenotype expression. *Med Pediatr Oncol* 1997, 28:165-170
5. **Ioachim HL, Medeiros MJ:** Metastatic Rhabdomyosarkoma. In: Ioachim's lymph node pathology. 4th ed., Philadelphia, Lippincott Williams and Wilkins, 2009, 659-662
6. **Vyas V, Al Awadi S, Nemej J, El Khodary A, Francis IM, Muralidharan KC, Delvadiya MD:** Primary mediastinal pleomorphic rhabdomyosarcoma: a case report. *Med Princ Pract* 2008, 17:154-156
7. **Cakir O, Topal U, Bayram AS, Tolunay S:** Sarcomas: rare primary malignant tumors of the thorax. *Diagn Interv Radiol* 2005, 11: 23-27
8. **Rosai J:** Mediastinum. In Rosai J. (Ed.): Rosai and Ackerman's Surgical Pathology. 9th ed., China, Mosby, 2004, 459-512
9. **Comin CE, Santucci M, Novelli L, Dini S:** Primary pulmonary rhabdomyosarcoma: report of a case in an adult and review of the literature. *Ultrastruct Pathol* 2001, 25:269-273
10. **Litz CE, McClure CS, Brunning RD:** Blood and Bone Marrow. In Damjanov I, Linder J. (Eds): Anderson's Pathology. 10th ed., St Louis, Mosby, 1996, 1067-1070