

Fibroadenoma ve Filloides Tümörlerde İmmünohistokimyasal Bir Çalışma

Fibroadenomas and Phylloides Tumors (An Immunohistochemical Study)

Sezer Kulaçoğlu¹, Ayper Kaçar¹, Selda Seçkin¹, Levent Albayrak¹

¹SB Numune Hastanesi Patoloji Bölümü, Ankara

Bu çalışmanın amacı, filloides tümör ve fibroadenomanın immünohistokimyasal özelliklerini karşılaştırmak ve bu tümörlerde stromal hücrelerin histogenetik orijini değerlendirmektir. Çalışmaya 16 fibroadenoma ve 10 filloides tümör olgusu alındı ve immünohistokimyasal olarak düz kas aktini, desmin, S-100 ve sitokeratin çalışıldı. Filloides tümör olgularından sekizi stromal aktin pozitivitesi göstermekteydi. Stromal desmin, sitokeratin ve S-100 pozitivitesi sırasıyla 4, 4 ve 6 olguda mevcuttu. Fibroadenoma olgularında aktin ve S-100 ile stromal pozitivite gösteren 10 olgu mevcuttu. İmmünohistokimyasal bulgular değerlendirilerek stromal hücrelerin orijini tartışıldı. İmmünohistokimyasal bulgular bu tümörlerde stromal hücrelerin en azından bir kısmının myoepitelyal hücrelerle ilişkili olabileceği yönünde değerlendirildi.

Anahtar kelimeler: Filloides tümör, fibroadenoma, immünohistokimya

The aim of this study is to compare the immunohistochemical characteristics of phylloides tumor and fibroadenoma and to evaluate the histogenetic origin of stromal cells of these tumors. 16 fibroadenoma and 10 phylloides tumor have been studied and immunohistochemical staining for α -SMA, desmin, S-100 and cytokeratin was performed. In phylloides tumor group 8 cases exhibited stromal actin positivity. Stromal desmin, cytokeratin and S-100 was positive in 4, 4 and 6 cases respectively. In fibroadenoma group stromal actin and S-100 positivity was detected in 10 cases. Stromal cytokeratin was positive in 7 cases. Desmin positivity was not observed. We have evaluated immunohistochemical staining results and we have discussed that in these tumors at least some stromal cells might be related to myoepithelial cells on histogenetic aspects.

Key Words: Phylloides tumor, fibroadenoma, immunohistochemistry

Fibroadenoma ve filloides tümörlerde stromal hücrelerin orijini halen tartışma konusudur. Yakın zamana kadar bu tümörlerde stromal komponentin meme lobülü içerisinde yer alan özelleşmiş fibroblastlardan köken aldığı düşünülmekteydi. Ancak birçok ışık ve ultrastrüktürel çalışma bu tümörlerin stromasında düz kas hücresi, myofibroblast ve myoepitelyal hücreler gibi elemanların varlığını göstermiştir. Biz yaptığımız çalışmada fibroadenoma ve filloides tümörlerde immünohistokimyasal yöntemlerle stromal komponentin özelliklerini araştırmayı hedefledik.

GEREÇ VE YÖNTEM

Çalışmaya 1993 ve 1997 yılları arasında Ankara Numune Hastanesi patoloji bölümünde tanı alan 16 fibroadenoma ve 10 filloides tümör olgusu alındı. Olgulara streptavidin biotin yöntemi ile rutin prosedürleri takiben

immünohistokimyasal olarak düz kas aktini, desmin, S-100 ve sitokeratin çalışıldı. Stromal boyanmayı değerlendirmede pozitif boyanma gösteren hücrelerin yoğunluğuna göre semikantitatif skala uygulandı. Tek veya birkaç odaksal boyanma (+), düzenli dağılıma sahip ancak % 30'dan az hücrede boyanma (++) , % 30'dan fazla hücrede boyanma (+++) olarak değerlendirildi.

BULGULAR

Filloides tümörlerde aktin ile 8, desmin ile 2, sitokeratin ile 4 ve S-100 ile 6 olguda stromal boyanma saptandı. Tüm olgularda luminal hücreler sitokeratin, myoepitelyal hücreler ise S-100 ve aktin ile pozitif boyanmaktaydı. Ayrıca 8 olguda luminal hücrelerde S-100 protein ekspresyonu ve 4 olguda myoepitelyal hücrelerde sitokeratin ekspresyonu gözlemlendi (Tablo : 1) (Resim I,II,III).

Fibroadenomalarda aktin ile 10, S-100 ile 10, sitokeratin ile 7 olguda stromal pozitivite izlenirken, desmin ile stromal boyanma saptanmadı. Tüm olgularda sitokeratin ile luminal hücrelerde, aktin ve S-100 ile myoepitelyal hücrelerde boyanma mevcuttu. Ayrıca S-

OLGU	SMA	DESMİN	S-100			SİTOKERATİN		
			luminal	myoepitelyal	stromal	luminal	myoepitelyal	stromal
1	+	-	+	+	-	+	-	-
2	++	++	+	+	-	+	-	-
3	+	-	+	+	+	+	+	+++
4	-	-	-	+	-	+	-	-
5	-	-	+	+	+	+	-	-
6	+	-	+	+	+++	+	+	++
7(*)	++	-	+	+	+	+	+	+
8(*)	+++	+	+	+	+	+	+	+
9(**)	++	-	-	+	-	+	-	-
10(**)	+	-	+	+	+	+	-	-

(*) Malign (***) Borderline

Tablo 1 : Filloides Tümör

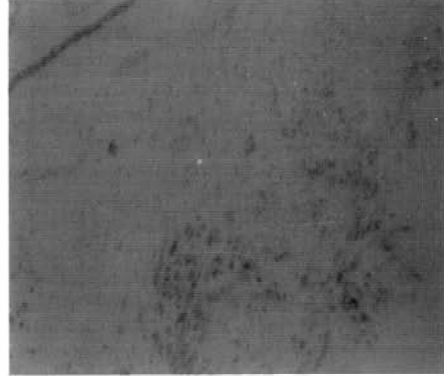
100 ile 13 olguda luminal, sitokeratin ile 7 olguda myoepitelyal pozitivite izlendi (Tablo : 2)(Resim IV,V,VI).

TARTIŞMA

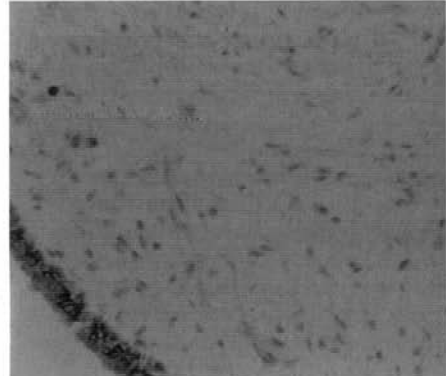
Fibroadenoma ve filloides tümörlerde stromal hücrelerin kökeni hakkında farklı görüşler mevcuttur. Murad ve ark. 1967'de fibroadenomada stromal hücrelerin neoplastik olduğunu raporlamıştır ve bu hücrelerde ki bazal lamina ve sitoplazmik mikrofilaman içeriğine dayanarak stromal hücrelerin perisitlerden geliştiğini öne sürmüşlerdir⁽¹⁾. Daha sonra Carstens⁽¹⁾, Ohtani ve Sasano⁽²⁾, Tien Yeh ve ark.⁽³⁾ çalışmalarında bu tümörlerde stromal hücrelerin dominant olarak fibroblastik-myofibroblastik karakterde olduğunu raporlamışlardır.

Myofibroblast 1971'de Majno ve Gabbiani tarafından tanımlanmıştır. Bu hücre fibroblast ile düz kas hücresi arasında özellikler göstermektedir ve bugün için büyük kısmı fibroblastik karakterde olduğu düşünülen progenitor hücrelerden köken aldığı ileri sürülmektedir. Fibroblastlar, vasküler düz kas hücreleri, perisitler ve myoid stromal hücrelerin ortak bir kök hücrenin selüler izoformları olabileceği ve çevresel faktörlerle stimüle edildiğinde fonksiyonel ihtiyaca göre myofibroblastla dönüşebilecekleri düşünülmektedir.

Filloid tümörlerde de stromal hücrelerin kökenine ilişkin benzer çalışmalar yapılmış, stromal hücrelerde fibroblastik, andiferansiye, anaplastik, myoid, myofibroblastik diferansiyasyon tariflenmiştir ve bu çalışmaların çoğunda hücre orijini olarak fibroblastlar ve myofibroblastlar gösterilmiştir^(3,4,5).



Resim 1 : Filloides tümörde stromal aktin pozitivitesi.



Resim 2 : Filloides tümörde stromal sitokeratin pozitivitesi.

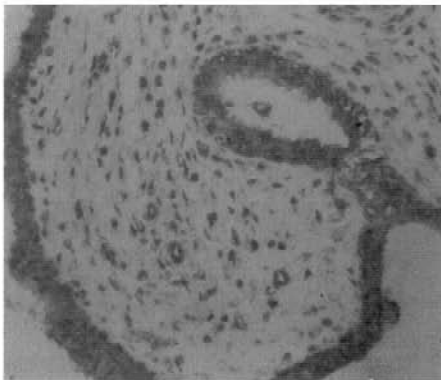
OLGU	SMA	DESMİN	S-100			SİTOKERATİN		
			luminal	myoepitelyal	stromal	luminal	myoepitelyal	stromal
1	+	-	+	+	+	+	+	+
2	++	-	+	+	+++	+	-	-
3	-	-	+	+	+	+	-	-
4	-	-	+	+	+	+	-	-
5	-	-	+	+	-	+	-	-
6	++	-	+	+	+++	+	+	++
7	+	-	+	+	-	+	-	-
8	++	-	+	+	+++	+	+	+++
9	-	-	+	+	+	+	+	+
10	++	-	+	+	+++	+	+	+
11	+	-	+	+	+	+	-	-
12	-	-	-	+	-	+	+	+
13	++	-	-	+	-	+	-	-
14	+	-	-	+	-	+	-	-
15	+	-	+	+	-	+	-	-
16	-	-	+	+	+	+	+	+

Tablo 2 : Fibroadenoma

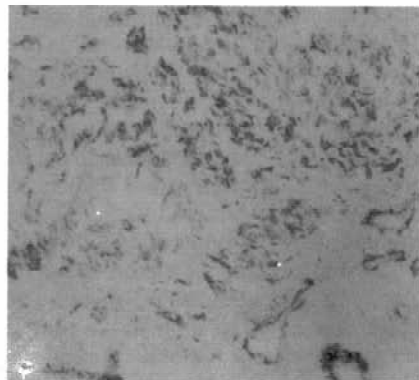
Ahmed 1974'te myoepitelyal hücrelerin fibroblastlara dönüşebileceđini ileri sürmüř, 1978'de stromal myofibroblastların myoepitelyal hücrelerden köken alabileceđini yazmıřtır ^(6,7). Takibeden bazı çalıřmalarda stromada myoepitelyal hücreler ⁽⁴⁾ gözlenmiř ise de genel olarak kabul edilen görüř bu tümörlerde stromanın

fibroblastik özellik gösterdiđi řekilde oluřmuřtur ⁽⁸⁾.

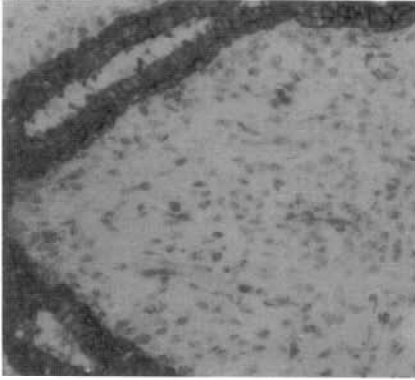
Sonuçta, bu grup tümörlerde stromal hücrelerin orijini kesin olarak bilinmemektedir. Bir çalıřmada, sklerozan adenozis olguları üzerinde yapılan ultrastrüktürel çalıřmada duktal epitel dıřında stromada myoepitelyal hücrelerin belirgin yer tuttuđu gösterilmiřtir



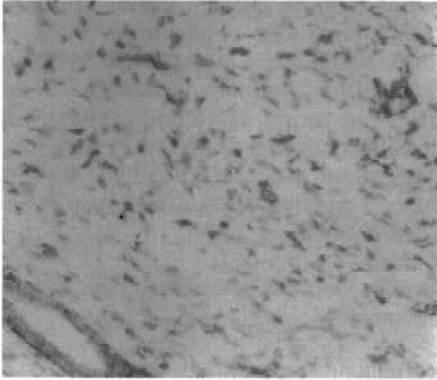
Resim 3 : Filloides tümörde stromal S-100 pozitifitesi.



Resim 4 : Fibroadenomada stromal aktin pozitifitesi



Resim 5 : Fibroadenomada stromal sitokeratin pozitivitesi



Resim 6 : Fibroadenomada stromal S-100 pozitivitesi

⁽⁹⁾. Yine 11 filloid tümör olgusu üzerinde elektron mikroskopi ve aktin, desmin, sitokeratin ve S-100 kullanılarak yapılan bir çalışmada ⁽⁵⁾ stromada iki olguda desmin ve aktin pozitivitesi, bir diğer olguda ise sitokeratin ve S-100 pozitivitesi saptanmıştır. Bu çalışmada hücrelerin histogenetik orijininin tümör prognozunu belirlemede de anlamlı olabileceği iddia edilmiştir.

Biz çalışmamızda memenin fibroepitelyal tümörlerinde aktin, desmin, sitokeratin, S-100 kullanarak stromal hücrelerin immün profilini çıkarmayı hedefledik. Çalışmamızda bu tümörlerde myofibroblastik kompo-

nentin stromada önemli yer tuttuğunu gösterdik. Çalışmamızın en dikkat çekici bulgusu stromada gözlenen S-100 ve sitokeratin pozitivitesi idi. Bu tümörlerin stromasında S-100 ve sitokeratin pozitivitesi gösteren hücrelerin ve myoepitelyal karakterde hücrelerin zaman zaman vurgulanmış olmasından yola çıkarak ^(6,9), biz bulgularımızı bu tümörlerde stromal hücrelerin en azından bir kısmının histogenetik açıdan myoepitelyal hücrelerle ilişkili olabileceği yönünde değerlendirdik. Myofibroblastların fibroblast dışında vasküler düz kas hücreleri, perisitler ve myoid stromal hücrelerle de ilişkili olabileceği ve bu hücrelerin çevresel stimulus ile myofibroblastta dönüşebilen ortak bir kök hücrenin selüler izoformları olabileceği yönündeki görüşlerde bu bulgularımızı destekler nitelikte görünmektedir ⁽¹⁰⁾.

KAYNAKLAR

1. Carstens H. B. Ultrastructure of human fibroadenoma. Arch Pathol 1974; 98: 29-32.
2. Ohtani Haruo and Sasano Nobuaki. Stromal cells of the fibroadenoma of the human breast. Virchows Arch (Pathol Anat) 1984;404: 7-16
3. Tien Yeh, Francis David J., Orenstein Jean Marc, Silverberg Steven G. Ultrastructure of cystosarcoma phylloides and fibroadenoma. Am J Clin Pathol 1985;84:131-136
4. Aranda F.I., Laforga J.B., Lopez J.I. Phylloides tumor of the breast: An immunohistochemical study of 28 cases with special attention to the role of myofibroblasts. Path Res Pract 1994;190,474-481
5. Auger M., Hanza W., Kahn H.J. Cystosarcoma phylloides of the breast and its mimics. Arch Pathol Lab Med 1989;113: 1231-1235.
6. Ahmed A. The myoepithelium in human breast carcinoma. J Path 1974; 114: 135-138.
7. Ohtani Haruo and Sasano Nobuaki. Myofibroblasts and Myoepithelial cells in human breast carcinoma. Virchows Arch A Path Anat and Histol 1980; 385: 247-261
8. Reddick R.L., Shin T.K., Sawhney D., Siegal G.P. Stromal proliferations of the breast: An ultrastructural and immunohistochemical evaluation of cystosarcoma phylloides, juvenile fibroadenoma and fibroadenoma. Human Pathology 1987; 18: 45-49.
9. Egon Marc J., Newman J., Crocker J., Collard M. Immunohistochemical localization of S-100 protein in benign and malignant conditions of the breast. Arch Pathol Lab Med 1987; 111: 28-31.
10. Schürch W., Seemayer Thomas A., Gabbiani G. The Myofibroblast. A quarter century after its discovery. Am J Surg pathol 1998; 22:141-147