

Beyin omurilik sıvısında metastatik meme karsinom hücreleri

Dr. Şayeste Demirezen* Dr. Nilüfer Güler**

ÖZET

Beyin omurilik sıvısı, sitolojik yöntemle preparat haline getirilmesi çok zor olan bir sıvıdır. Genellikle hücreler ya çok seyrek görülür veya görülmezler.

Meme karsinomu tanısı almış bir hastanın sitosantrifüj tekniği ile hazırlanmış beyin omurilik sıvısında çok bol metastatik adenokarsinom hücrelerini görmemiz nedeni ile, tanısız değer taşıyan bu olguyu yayınlamayı uygun gördük.

Anahtar Kelimeler: Beyin omurilik sıvısı, sitosantrifüj, meme kanseri.

GİRİŞ

Normalde proteini az olan ve hücrelerin çok seyrek görüldüğü beyin omurilik sıvısında, malign hücrelerin gösterilmesi 1904 yılında Dufour tarafından gerçekleştirilmiştir.^{1,2} Bunu izleyen yıllarda bazı araştırmacılar da otopsi materyalinde beyin omurilik sıvısında metastatik tümör hücrelerinin bulunduğunu rapor etmişlerdir.³

Hansen ve Kline ise yaptıkları çalışmalarda, sitosantrifüj tekniği ile hazırlanan beyin omurilik sıvılarında, sıvının çok az olduğu durumlarda bile hücrelerin bir araya toplanması ve direkt olarak lama aktarılması nedeni ile hücre kaybının olmadığını ve bu teknikle beyin omurilik sıvısında çok bol malign hücrelerin görülebildiğini rapor etmişlerdir.^{1,3}

OLGU SUNUMU VE SİTOLOJİK BULGULAR

Hacettepe Üniversitesi, Tıp Fakültesi, Medikal Onkoloji kliniğinde opere meme karsinomu tanısı ile takip edilmekte olan 51 yaşındaki bayan hasta, 13 Mayıs 1992 tarihinde zonklayan baş ağrısı, görmeye bulanıklık, uykuya meyil ve bulantı yakınmaları ile polikliniğe başvurmuştur. Fizik muayenede ense sertliği mevcut olan bu hastada ateş: 36.5 °C olarak saptanmıştır. Cumhuriyet Üniversitesinde çekilmiş olan kranial CT'sinde kitle olmadığı belirtilmiştir. Meningeal karsinomatosis ön tanısıyla lumbal ponksiyon yapılan bu hastanın beyin omurilik sıvısı, sitolojik inceleme için sitoloji laboratuvarına gönderilmiştir.

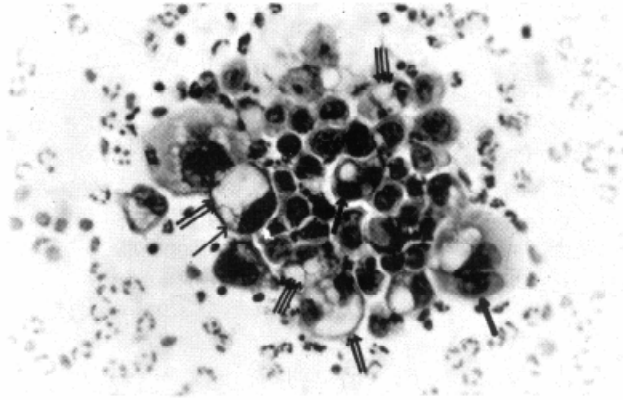
Laboratuvarımızda, protokol No: 459315 ve sitoloji

SUMMARY

Cerebrospinal fluid is a fluid which is very difficult to prepare slides with cytological method. Generally, the cell are either seen very rare or not.

Owing to the fact that the authors have seen excessive metastatic adenocarcinoma cells in cerebrospinal fluid which has been prepared by cytocentrifuge technique that it belongs to the patient who has been diagnosed as breast cancer, the authors decided to report this case which has diagnostic value.

Key Words: Cerebrospinal fluid, cytocentrifuge, breast cancer.



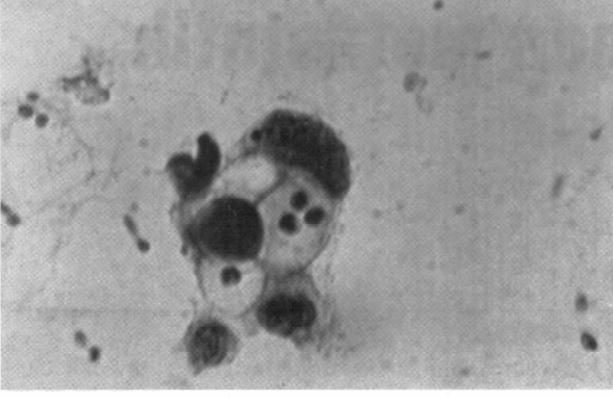
Resim 1: Büyük gruplar şeklinde tümör hücreleri. Bazı hücreler büyüktür (tek ok). Geniş sitoplazmalı hücrelerde tüm sitoplazmayı kaplayan vakuoller bulunmaktadır (çift ok). Bazı hücrelerde vakuoller sayıca fazla, ancak küçüktür (üç ok). Küçük hücrelerde nükleuslar tüm sitoplazmayı işgal etmektedir (kalın ok).

No: S92-2795 olan bu hastanın beyin omurilik sıvısı ilk adımda bekletilmeden sitosantrifüj (Shandon Cytospin Centrifuge) tüplerine konularak santrifüj edilmiştir. İkinci adımda, santrifüj sonrasında tüpün dibinde toplanmış olan hücrelerin lama aktarılması ile elde ettiğimiz preparatlar rutin Papanicolaou boyama yöntemi ile boyanarak, binoküler "Leitz" marka mikroskopla tanı verilmiştir.

Sitolojik Bulgular: Mikroskopik incelememizde ilk gözümüze çarpan görüntünün adenokarsinom hücrelerinin çok bol oluşu ve çoğunlukla büyük gruplar oluşmasıydı (Resim 1). Bu grupları oluşturan hücrelerin bazıları çok büyük, bazıları ise bu büyük olanlara kıyasla da-

* Hacettepe Üniversitesi Fen Fakültesi Biyoloji Bölümü

** Hacettepe Üniversitesi Tıp Fakültesi Onkoloji Bölümü



Resim 2: Hücredeki vakuoller üzerinde PMN lökositler izlenmektedir.

ha küçüktü. Büyük olan hücrelerde sitoplazma geniş, nükleuslar ise büyük ve eksantrik pozisyondaydı (tek ok). Geniş sitoplazmalı hücrelerin bir kısmında, hemen hemen bütün sitoplazmayı kaplamış şekilde geniş bir vakuol (çift ok), bir kısmında ise vakuoller daha küçük ve birkaç adet idi (üç ok). Grup içindeki küçük hücrelerde, nükleus sitoplazmayı örtecek kadar büyümüş, bazılarında nükleoluslar da irileşmiş ve sayıca artmıştı (kalın ok).

Bazı küçük gruplarda da hücrelerin üst üste gelmiş olması, nükleusun oldukça hiperkromatik olması ve sitoplazmadaki geniş vakuol üzerinde bir kaç adet polimorfonükleer lökositlerin bulunması dikkat çekiçiydi (Resim 2).

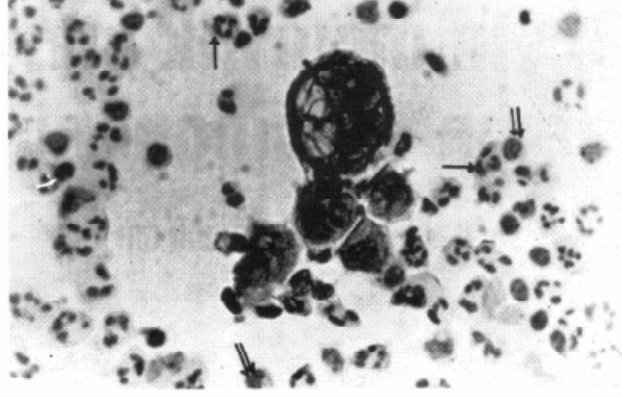
Bazı büyük hücrelerde irileşmiş çift nükleusların (binükleasyon) bulunuşu (Resim 3), irileşmiş nükleolusla birlikte kromatinin periferde toplanması, ortamda çok bol polimorfonükleer lökositler (tek ok) ve histiositlerin bulunuşu (çift ok) diğer önemli gözlemlerimizi oluşturdu.

TARTIŞMA

Literatür bilgilerimize göre metastatik karsinomlar intrakranial neoplazilerin %30'dan fazlasını oluşturmaktadır. Çoğu kez beyne metastaz yapan ekstrakranial neoplaziler, bronkogenik karsinoma, meme karsinomu, melanoma, gastrointestinal sistem karsinomaları ve böbreğin hipernefromasıdır.⁴ Little ve arkadaşları yaptıkları çalışmada, meningeal karsinomatozis tanısında, beyin omurilik sıvısı incelemesinin son derece değerli olduğunu ve intrakranial metastazların önde gelen kanserlerini meme ve bronkogenik kanserlerin oluşturduğunu belirtmişlerdir.⁵

Koss, beyin omurilik sıvısında malign hücrelerin bol ve büyük hücre grupları halinde görüldüğü zaman, genellikle subaraknoid boşlukta tutulum olduğunu belirtmiştir.⁴ Biz de, metastatik adenokarsinom hücrelerini çok bol ve gruplar halinde gözledik. Bu bulguya göre subaraknoid boşlukta tutulum olabileceği düşünülebilir ve daha ileri tetkikler istenebilir.

adenokarsinom hücrelerini çok bol olarak gözleyebil-



Resim 3: Bazı hücrelerdeki binükleasyon dikkati çekmektedir. PMN lökosit (tek ok) ve histiositler (çift ok) izlenmektedir.

memizin teknik açıdan nedeni, beyin omurilik sıvısı içindeki hücrelerin preparasyon sırasında hiç bir kayıp olmadan lama aktarılabilmesinden kaynaklanmaktadır. Bunu sağlayan da beyin omurilik sıvısının sitosantrifüj tekniğine göre hazırlanmasıdır. Çünkü laboratuvarımıza "intrakranial tutulum" ve "meningeal karsinomatozis" şüphesi ile gönderilen diğer örneklerde normal santrifüj işleminden sonra, birkaç lenfosit veya hemen hiç hücre göremez iken, sitosantrifüj ile hazırlanmış bu ve diğer örneklerde çok bol hücreler görmemiz, sitosantrifüj tekniğinin önemini ortaya koymaktadır. Beyin omurilik sıvılarının hazırlanmalarında sitosantrifüj kullanımının önemini, Drewinko, Hansen, Kline, yaptıkları çalışmada belirtmişlerdir.^{1,3,6}

Olgumuzda saptadığımız mikroskopik bulgulardan, nükleusların irileşmesi ve eksantrik oluşu, nükleer membrandaki düzensizlikler ve kromatinin periferde toplanması, özellikle adenokarsinom için ayırıcı tanı kriterlerinden olan nükleolusların irileşmesi, sitoplazmadaki geniş veya irili ufaklı vakuolizasyonlar gibi adenokarsinom hücrelerinin bilinen özellikleri literatürde sık karşılaşılan özelliklerdir.^{7,8,9,10}

Little ve arkadaşları, beyin omurilik sıvılarında metastatik meme kanser hücrelerini saptadıkları hastaların doktora en belirgin şikayet olarak baş ağrısı nedeni ile baş vurduklarını, bu temel şikayeti boyun ağrısı, boyunda sertlik, sırt ağrısı, zayıflık, görme kaybı gibi şikayetler izlediğini belirtmişlerdir.⁵ Bizim olgumuz da hasta hekime zonklayan baş ağrısı ve bulantı şikayeti ile başvurmuştur. Bu bulguya dayanarak meme karsinomlu hastaların takibi sırasında baş ağrısı şikayetinin intrakranial tutulum açısından önemli olacağı düşünülebilir.

Sonuç olarak, normalde az hücre içeren beyin omurilik sıvısı sitosantrifüj tekniğine göre hazırlandığı zaman hücre kaybı olmadığı için yeterli hücre görülebilmesi nedeni ile intrakranial tümörlerin tanısında, özellikle metastatik tümörlerin tanısında hastaya ve hekime büyük yararlar sağlayacağını ve hekime bundan sonra izleyeceği yol için öncülük edeceğini söyleyebiliriz.

KAYNAKLAR

- 1 Hansen H H, Bender R A, Shelton B J: The cytocentrifuge and cerebrospinal fluid cytology. *Acta Cytol* 1974, 259-262.
- 2 Kölmel H W: A method for concentrating cerebrospinal fluid cells. *Acta Cytol* 1977, 21: 154-157.
- 3 Kline T S: Cytological examination of cerebrospinal fluid. *Cancer* 1962, 15: 591-597.
- 4 Koss L G: *Diagnostic Cytology and Its Histopathologic Basis*, 3th ed. (vol: 2), Philadelphia, Toronto, 1979, 971-974.
- 5 Little J R, Dale A, Ogasaki H: Meningeal carcinomatosis. *Arch. Neurol* 1974, 30: 138-143.
- 6 Drewinko B, Sullivan M P, Martin T: Use of the cyto centrifuge in the diagnosis of meningeal leukemia. *Cancer*, 1973, 31: 1331-1336.
- 7 Bettendorf U: Classification, epidemiology, and cytologic differential diagnosis of cervical adenocarcinoma, in: Wied G L, Keepler C M, Koss L G, Reagen J W, Editors. *Compendium on Diagnostic Cytology*. 6th ed. Chicago, Illinois, 1990, 154-161.
- 8 Grubb C: *Diagnostic cytopathology. A text and Colour Atlas*. Edinburg, London, Melbourne, and New York, 1988, 43-64.
- 9 Krumins S J, Young A, Ragery F, Bousfield L, Miharn L: The cytologic diagnosis of adenocarcinoma in situ of the cervix uteri. *Acta Cytol* 1977, 12 (2) 320-329.
- 10 Takahashi M: *Color Atlas of Cancer Cytology*. 2nd ed. Tokyo. New York, 1981, 386-395.