

## Ekzojen Steroid Hormonların Tavşan Endometriyumunda Apoptotik ve Mitotik İndeks Üzerindeki Etkisi

### Role of Exogenous Steroid Hormones on the Regulation of Apoptosis and Mitotic Index in the Endometrium of Rabbit

Sema Özuysal <sup>1</sup>, Gürkan Uncu <sup>2</sup>, Gülaydan Filiz <sup>1</sup>, Ömer Yerci <sup>1</sup>, Hülya Öztürk Türeyen <sup>1</sup>

<sup>1</sup>Uludağ Üniversitesi Tıp Fakültesi Patoloji Anabilim Dalı

<sup>2</sup>Uludağ Üniversitesi Tıp Fakültesi Kadın Hastalıkları ve Doğum Anabilim Dalı

Östrojen ve progesteron endometrial gelişimin düzenlenmesinde, endometrial epitelde hücre proliferasyonu ve ölümü arasındaki dengenin sürdürülmesinde önemli bir rol oynar.

Bu çalışmada hormon tedavisinden sonra tavşan uteruslarının histolojik kesitlerinde mitotik ve apoptotik indeksler belirlenerek kontrol grubu ile karşılaştırılmıştır.

Östrojen apoptozda azalmaya sebep olurken progesteron ile farklılık bulunamamıştır. Mitotik değerlerde ise östrojenle istatistiksel anlamı olmayan hafif artış, progesteron ile düşme saptanmıştır.

Diğer taraftan tek doz human koryonik gonodotropin yapılarak bir kısım hayvanlarda yalancı gebelik oluşturulmuş, bu hayvanlarda mitoz ve apoptoz kinetiği incelendiğinde 1-4. günlerde mitozda artma ve apoptozda azalma, 5-9.günlerde de mitozda azalma, belirgin apoptoz artışı saptanmıştır.

Ooferektomi yapılan grupta oluşan apoptoz artışının östrojen ve progesteron verilmesi ile engellenebileceği gözlenirken, ooferektomi yapılmayan grupta ve normal hormonal düzeylerdeki hayvanlarda ekzojen östrojenin apoptozisi bloke etme etkisi progesterona göre daha anlamlı bulunmuştur.

**Anahtar Kelimeler:** Apoptoz, mitoz, endometrium, östrojen, progesteron.

Estrogen and Progesterone have a great role on the regulation of endometrial growth and the balance between cell proliferation and death in endometrial epithelium.

In this study, mitotic and apoptotic indices have been determined on the uterus of rabbits after hormonal therapy and compared with the control group.

Estrogen has decreased apoptosis while there's been no difference found with progesterone. Mitotic figures increased slightly with estrogen and decreased slightly with progesterone, but none of them were statistically significant.

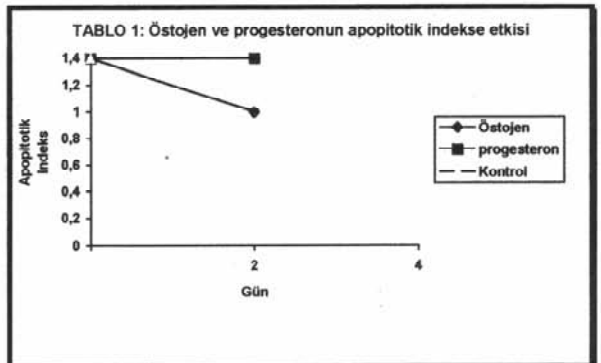
On the other hand, pseudopregnancy has been achieved on some rabbits by giving one dose of human Chorionic Gonadotropin and mitosis and

apoptosis kinetics have been evaluated. There's been an increase in mitosis and decrease in apoptosis on the 1<sup>st</sup>-4<sup>th</sup> days and a decrease in mitosis and a significant increase in apoptosis on the 5<sup>th</sup> - 9<sup>th</sup> days.

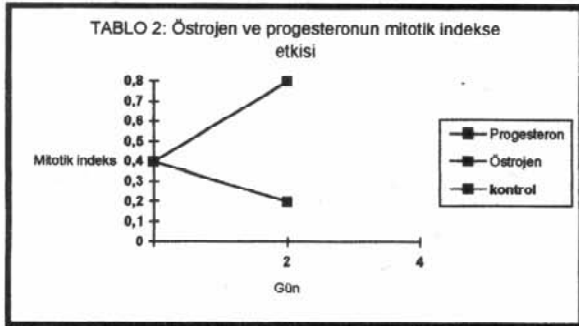
The increase in apoptosis can be downregulated by giving Estrogen and Progesterone in the oophorectomy group. The apoptosis blocking effect of exogenous estrogen is more meaningful than progesterone on the non-oophorectomy group and the group with normal hormonal level.

**Key Words:** Apoptosis, mitosis, endometrium, estrogen, progesterone.

Apoptosis ya da programlı hücre ölümü, hücre yıkımındaki fizyolojik bir süreçtir. Hücre ölümü embriyo ve fetüste morfogenezde, aynı zamanda erişkinde de normal doku homeostazının devam ettirilmesinde oldukça önemlidir. Menstrüel siklus boyunca kadın genital traktında hücre ölümü ve yenilenmesi oldukça düzenli bir sıra ile oluşur. Overde follikül atrezisi ve endometriumun siklik bir şekilde dökülmesinde apoptozis rol oynar. Patolojik durumlarda apoptozis ile hücre ölümünün durdurulması tümör oluşumunda temel bir rol oynayabilir <sup>(1)</sup>. Apoptozisin kadın genital sistemine özgü birçok fizyolojik ve patolojik durumlarda temel bir süreç olması nedeniyle bu konuda geniş bilgilere ihtiyaç



Tablo 1 : Östrojen ve progesteronun apoptotik indekse etkisi



Tablo 2 : Östrojen ve progesteronun mitotik indekse etkisi

duyulmaktadır.

Günümüzde gerek tedavi gerek replasman amacı ile eksojen östrojen ve progesteron preparatları yaygın olarak kullanılmaktadır. Kaynaklarda normal menstrüel siklusta apoptotik değişikliklerle ilgili yayınlar mevcut olmakla birlikte eksojen östrojen ve progesteronun apoptoz üzerindeki etkilerini araştırılan invivo histopatolojik çalışmalar az sayıdadır<sup>(2,3,4)</sup>.

Bu çalışmada normal tavşan endometriumunda ve ayrıca yalancı gebelik oluşturulmasından sonra oofektomi yapılan ve yapılmayan hayvanlarda eksojen olarak verilen östrojen ve progesteronun normal doku homeostazında major bir rol oynayan apoptozis üzerindeki etkileri araştırılmıştır. Çalışmada deney hayvanı olarak tavşanların seçilmesinin sebebi sürekli östrus durumunda olmaları nedeniyle hormonal etkileri araştırmada iyi bir deneysel model oluşturmalarıdır<sup>(5)</sup>.

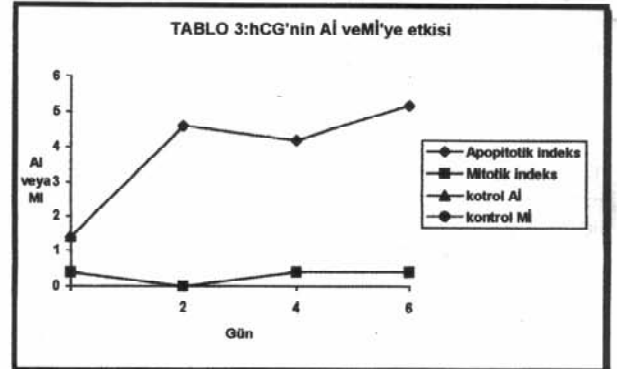
## GEREÇ ve YÖNTEM

**DENEY HAYVANLARI:** Yaklaşık altı haftalık, 3-4 kg ağırlığındaki, virgin, dişi tavşanlar kullanıldı. Her bir tavşan ayrı kafeslere alındı. Tavşanlar deney protokolüne uygun olarak tedavilerinin bitiminde boyun atardamarları kesilerek sakrifiye edildi. Uterusları hemen eksize edildikten sonra birkaç mm lik enine kesitler yapıldı ve % 10 luk formol içerisinde tesbit edildi. Rutin histopatolojik takip yöntemlerinden sonra hazırlanan kesitler Hematoksilen Eozin ile boyandı ve ışık mikroskopunda incelendi.

**HORMONLAR:** 17 Beta östradiol (Ö) ve progesteron

Deney Grubu	Apoptotik indeks	Mitotik İndeks
Kontrol (n=5)	1,4	0,4
(Ö) (n=3)	1	0,8
(P) (n=3)	1,4	0,2

Tablo 4 : (Ö) ve (P) uygulamasından sonra ortalama Aİ ve Mİ değerleri



Tablo 3 : hCG'nin Aİ ve Mİ'ye etkisi

(P)-(Sigma) az miktarda aseton içinde çözüldükten sonra mısır yağı ile dilue edildi ve tavşanların arka bacaklarından intramüsküler olarak verildi. (Ö) dozu günlük 2,5 mg/kg, (P) ise 1 mg/kg idi. Yalancı gebelik oluşturulan hayvanlarda her hayvana tek doz distile suda çözülmüş 100 ünite human korionik gonadotropin (hCG) intramüsküler olarak verildi. Hormon dozlarının belirlenmesinde daha önce yapılan araştırmalar esas alındı<sup>(6,7,8)</sup>.

**APOPTOTİK İNDEKS VE MİTOTİK İNDEKSİN BELİRLENMESİ :** Her preparatta X 400 büyütmede rastgele seçilmiş alanlarda toplam 500 glandüler hücre sayıldı ve bu hücreler içindeki mitotik ve apoptotik hücrelerin tüm hücrelere oranı % olarak hesaplanarak mitotik ve apoptotik indeks değerleri belirlendi. Apoptotik cisimcikleri belirlemede Kerr ve ark. nın kriterleri kullanıldı<sup>(9)</sup>. Buna göre apoptotik cisimcikler sitoplazmaları kondanse homojen ve eozinofilik olan, koyu bazofilik ve kondanse kromatini olan yapılar şeklinde görülmektedir. Bazılarında kondanse kromatin birden fazla parçaya ayrılmış olarak görülürken bazılarında ise sitoplazma belirsizleşmiş, küçük, tek bir kromatin parçası olarak kalmıştır. Apoptotik cisimcikler bazen çevredeki hücrelerden berrak bir halo ile ayrılmış olarak görülebilmektedir.

**İSTATİSTİK DEĞERLENDİRME:** Mann-Whitney Testi kullanıldı.

Deney Grubu	Apoptotik indeks	Mitotik İndeks
Kontrol (n=5)	1,4	0,4
hCG (n=3)	4,6	0,2
hCG + Oofektorimi (n=3)	8,6	0,2
hCG + Oofektorimi (Ö)(n=3)	4,2	0,5
hCG + Oofektorim +Progesteron (n=3)	2,8	0

Tablo 5 : Yalancı gebelik oluşturulan ve oofektomi yapılan gruplarda ortalama Aİ ve Mİ değerleri

Deney Grubu	Apoptotik indeks	Mitotik İndeks
Kontrol (n=5)	1,4	0,4
hCG (n=3)	4,6	0,2
hCG + (Ö) (n=3)	2,4	0,4
hCG (P) (n=3)	2,8	0,1

**Tablo 6** : Yalancı gebelik oluşturulup ooferektomi yapılmayan gruptaki ortalama Aİ ve Mİ değerleri

## SONUÇLAR

**ÖSTROJEN VE PROGESTERON ETKİSİ:** Çalışma başında beş hayvan sakrifiye edilerek absolü kontrol olarak kullanıldı. Diğer hayvanlar yukarıda belirtilen dozlarda Ö ve P aldılar. 24 saat ara ile iki enjeksiyon yapıldı ve son enjeksiyondan 24 saat sonra hayvanlar sakrifiye edildi. Sonuçlar Fig 1A, 1B ve tablo I de gösterilmiştir. Ö verilen grupta apoptoz düzeylerinde azalma gözlenirken ( $p < 0,05$ ), P verilen grupta anlamlı bir değişiklik saptanmamıştır. Kontrol ve P gruplarında apoptotik indeks ortalama % 1,48, Ö grubunda % 1 dir.

Mitoz değerlerinde P verilen grupta kontrol grubuna göre anlamlı bir azalma gözlenirken ( $p < 0,05$ ) Ö grubunda bir farklılık saptanmamıştır. Kontrol, Ö ve P gruplarının ortalama mitotik indeksleri sırasıyla % 0,48, % 0,84 ve % 0,2 dir.

**hCG'NİN ETKİSİ:** hCG enjeksiyonu ile endometriumda hiperplazi, proliferasyonun kesilmesi ve tam olarak diferansiyasyonu ile giden bir yalancı gebelik tablosu oluşur (8,10,11,12). Bu şekilde tam olarak diferansiye ve hiperplazik bir endometrium modelinde de Ö ve P'nun apoptotik ve mitotik indekse olan etkileri araştırıldı ve bu esnada bir grup hayvana ooferektomi yapıp endojen Ö ve P'nun etkisi kesildikten sonra eksojen olarak Ö ve P verildi.

Ooferektominin yapılacağı uygun zamanı belirleyebilmek için önce tek doz hCG yapılan tavşanlarda 24 saat ara ile 9. güne kadar her gün ortalama iki hayvan sakrifiye edilerek apoptotik ve mitotik indeksleri belirlendi (Fig. 2). Mitoz değerleri 2. günde hızla pik oluşturdu ve daha sonra giderek azalarak 5. günde sifıra kadar düştü.

Apoptoz değerleri ise ilk günlerde normalin altına inerken 5. günden itibaren giderek artış gösterdi ve 9. günde normalin 25 katına kadar çıktı.

Proliferasyonun durup apoptotik hücre kaybının henüz artmadığı 4. günde hCG enjekte edilen hayvanlar iki gruba ayrıldı:

1. grupta ooferektomi yapıldıktan sonra yukarıda belirtilen dozlarda 24 saat ara ile iki kez Ö veya P veya mısıryağı verildi.

2. grupta ooferektomi yapılmadan 1. gruptaki hayvanlarla aynı dozlarda Ö veya P veya mısıryağı verildi.

Deney hayvanları her iki grupta da 2 gün sonra sakrifiye edildi. Ooferektomiden sonra apoptoz değerleri herhangi bir hormon verilmeyen hayvanlarda belirgin olarak

arttı ( $p < 0,05$ ). Mitozda ise anlamlı bir değişiklik olmadı. Apoptozdaki bir artış (Ö) ile her iki grupta da bloke olurken ( $p < 0,05$ ) mitozda farklılık saptanmadı. (P) da benzer şekilde apoptozdaki artışı bloke ederken her iki grupta da mitotik aktivite sifıra ya da sifıra yakın değerlerdeydi.

Ooferektomi yapılan ve yapılmayan hayvanlar birbiri ile karşılaştırıldığında apoptoz değerleri ooferektomi yapılmadan (Ö) verilen grupta daha düşüktür ( $p < 0,05$ ). (P) ile ise böyle bir etki gözlenmemiştir. Mitoz değerlerinde de her iki grup arasında anlamlı farklılık bulunmamıştır.

## TARTIŞMA

Uterus epitelinin proliferasyonu, farklılaşması ve ölümü (Ö) ve (P) tarafından regule edilmektedir (13). (Ö) epitelde mitoz artışı, stromal konjesyon, ödem ve bir miktar enflamatuar hücre infiltrasyonuna sebep olur, (P) ise endometriumda proliferasyonu inhibe etmektedir (14). Apoptozisin hormonal regülasyonu konusunda Rhesus maymunlarında yapılan bir çalışmada iki haftalık östradiol tedavisinden sonra endometriumda Ki-67 pozitif hücrelerde artma ve apoptoz düzeylerinde azalma saptanmıştır. Östradiol ve (P)un kombine verilmesiyle ise Ki 67 pozitif, proliferatif hücreler az sayıda ve apoptoz belirlenemeyecek düzeydedir (15).

Deney hayvanlarında kontrasyon ve ooferektominin prostat ve uterusta apoptozisi indüklediği bilinmektedir (16,17): Nawaz ve ark. hCG uygulanan tavşanlarda ooferektomiden sonra apoptotik indekste oluşan artışın (Ö) + (P) ve özellikle (P) ile engellenebileceğini belirtmişlerdir (8).

Bizim çalışmamızda ise normal hayvanlarda eksojen (P)un apoptozu engelleme etkisi anlamlı değilken, (Ö) ile apoptoz düzeylerindeki azalma anlamlı bulunmuştur. hCG yapılan hayvanlarda endometriumda hücrelerde belirgin bir proliferasyonla birlikte apoptotik hücrelerin oranında azalma saptanmıştır. Enjeksiyondan 48 saat sonra maksimum mitoz değerleri saptanırken apoptoz değerleri normalin altındadır. Beşinci günden itibaren mitoz değerleri sifıra kadar düşerken apoptozda belirgin artış vardır ve burada apoptotik indeks ile mitotik indeks arasında ters bir ilişki olduğu görülmektedir.

Ooferektomi yapılan hayvanlarda intaktlara göre belirgin apoptoz artışı mevcuttur. Bu artış (Ö) ve (P) ile önemli ölçüde engellenmiştir. Ooferektomiden sonra ya da ooferektomi yapılmadan (P) verilen gruplar arasında farklılık mevcut değildir. Ancak (Ö)ile ooferektomi yapılmayan hayvanlarda apoptoz değerlerindeki düşme, opere edilenlere göre daha belirgindir. Burada muhtemelen endojen (Ö) hormonları ile, eksojen olarak verilen (Ö) aditif bir etki oluşturmaktadır. (P)da ise benzer bir etki gözlenmemiştir. Muhtemelen hedef dokulardaki etki endojen (P) ile optimal düzeye ulaşmakta ve eksojen olarak daha fazla (P) verilmesi apoptoz üzerinde herhangi bir etki oluşturmamaktadır.

Benzer şekilde yalancı gebelik oluşturulmadan sadece (Ö) ve (P) tedavisi yapılan hayvanlarda (Ö) ile apoptoz değerleri düşme gösterirken eksojen (P)un

apoptoz üzerinde herhangi bir anlamlı etkisi olmamıştır.

Sonuç olarak eksojen (Ö) ve (P)un hücre proliferasyonu ve apoptoz üzerinde belirleyici rolleri vardır. Hormon çekilmesi sonucunda eksojen olarak verilen (Ö) ve (P) apoptozisi engellemektedir. Normal hormonal düzeylerde ise eksojen (Ö)in apoptozisi bloke etme etkisi (P)a göre daha anlamlı gözükmetedir ve bu yolla uterus epitelinde aşırı gelişime, endometrial hiperplazi ve karsinom gibi patolojik durumların ortaya çıkmasına yol açabilir.

#### KAYNAKLAR

1. Spencer SJ, Cataldo NA, Jaffe RB: Apoptozis in the human female reproductive tract. *Obstet Gynecol Surv (United States)* 1996; 51 : 314-323.
2. Verma V. Ultrastructural changes in human endometrium at different phases of the menstrual cycle and their functional significance. *Gynecol Obstet Invest.* 1983; 15 : 193-212.
3. Kokawa K, Shikone T, Nakano R: Apoptozis in the human uterine endometrium during the menstrual cycle. *J Clin Endocrinol Metab.* 1996; 81 : 4144-4147.
4. Özen E, Sarioglu S: Menstruel siklus ve hiperplazilerde endometrial hücre döngüsünün morfolojik incelenmesi. *Ankara Patoloji Bülteni.* 1994; 11 : 13-16.
5. Baba N, Von Ham E: Experimental carcinoma of the endometrium. Adenocarcinoma in rabbits and squamous cell carcinoma in rats and mice. *Progr Exp Tumor Res* 1967; 9: 262-271.
6. Nawaz S, Lynch M.P, Galand P, Gerschenson L.E.: Hormonal regulation of cell death in rabbit uterine epithelium. *Am J Pathol* 1987, 127: 51-59.
7. Conti CJ, Gimenez-Conti IB, Zerbe GO, Gerschenson LE: Differential effects of estradiol-17 Beta and progesterone on the proliferation of glandular and luminal cells of rabbit uterine epithelium. *Biol Reprod* 1981 , 24: 643-648.
8. Murai JT, Conti CJ, Gimenez-Conti I, Orlicky D, Gerschenson LE: Temporal relationship between rabbit uterine epithelium proliferation and uteroglobin production. *Biol Reprod* 1981 , 24: 649-653.
9. Kerr JFR, Winterford CM, Harman BV: Apoptozis: Its significance in cancer and cancer therapy. *Cancer* 1994, 73: 2013-26.
10. Gerschenson LE, Conti CJ, Depacli JR, Lieberman R: Estrojen and (P)e regulation of proliferation and differentiation of rabbit uterine epithelium. *Hormones and Cancer.* New York, Alan R, Liss, 1984, pp 119- 132.
11. Murai JT, Depaoti JR, Conti CJ, Conner EA, Gimenez-Conti I, Gerschenson LE: Hormonal regulation of proliferation and differentiation of rabbit uterine epithelium: Cell culture and animal studies, *The endometrium.* Edited by FJ Kimball. Jamaica, NY, Spectrum Publications, 1980, pp 193-208.
12. Gershenson LE, Fennell RH: A developmental view of endometrial hyperplasia and carcinoma based on experimental research. *Pathol Res Pract.* 1982, 174: 285-296.
13. Rotello RJ, Hocker MB, Gershenson LE: Biochemical evidence for programmed cell death in rabbit uterine epithelium. *Am J. Pathol* 1989; 134 : 491-495.
14. Noyes RW: Normal phases of endometrium, *The uterus.* Edited by H Morris. Baltimore, Williams and Witkins, 1973, pp 110-135.
15. Padykula HA, Coles LG, MC Crackes JA, King NW, Longcope C, Kaiserman Abromof IR: A zonal pattern of cell proliferation and differentiation in the mesos endometrium during the estrojen . *Surge Biol Reprod* 1984, 31: 1103-1118.
16. Kerr JFR, Searle J: Deletion of cells by apoptosis during castration induced involution of rat prostate. *Virchows Arch (Cell pathol)* 1973, 13: 87-102.
17. Sandow BA, West NB, Norman RL, Brenner RW: Hormonal control of apoptosis in hamster uterine luminal epithelium. *Am J Anat* 1979, 166: 15-36.