

İZOBÜTİL SİYANOAKRİLATA KARŞI OLUŞAN MAST HÜCRE CEVABININ HİSTOPATOLOJİK OLARAK DEĞERLENDİRİLMESİ

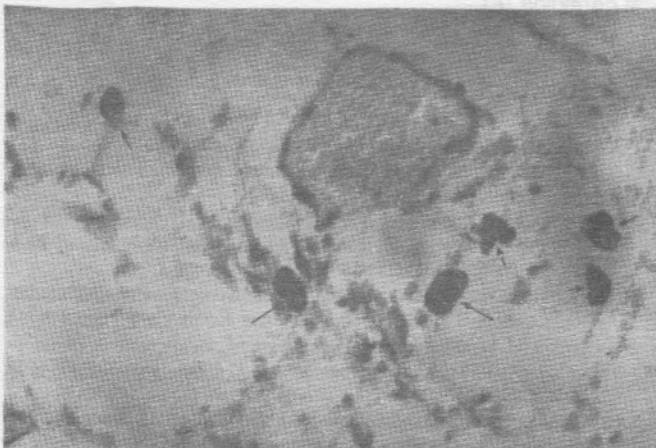
Nevin KARTAL (*) • Aydın SAV (**) • Sevgi KÜLLÜ (**)

ÖZET: Tıp ve dişhekimliğinin çeşitli branşlarında kullanım alanı bulan siyanoakrilatların doku üzerindeki etkileri tartışmalıdır. Doku üzerinde en az toksik etkisi olduğu bildirilen izobütül siyanoakrilat (IBCA)'ın oluşturduğu hücresel cevabın belirlenmesi amacıyla madde, sıçanların konnektif dokularına uygulanmıştır. IBCA'nın oluşturduğu mast hücre cevabı 1. günden 56. güne kadar çeşitli periyotlarda incelenerek istatistiksel olarak değerlendirilmiştir. İlk 48 saat içinde IBCA uygulanan dokularda mast hücrelerinde belirgin bir degranülasyon gözlenerek sayılarının azaldığı, 56. güne doğru kontrol grubu ile karşılaştırıldığında eğimi daha az olan bir artış gösterdiği tespit edildi. Sonuç olarak mast hücreleri cevabı değerlendirildiğinde, IBCA'nın dokuda yabancı cisim reaksiyonu oluşturan bir madde olduğu ve klinik kullanımda bu özelliğinin göz ardı edilmemesi kanaatindeyiz.

SUMMARY: Although cyanoacrylates has been extensively used both in medical and dentistry, its effects on the human body tissues is being under investigation. Nonetheless, there has been some reports submitting the histotoxicity of isobutyl cyanoacrylate (IBCA), this particular experimental study intends to demonstrate the inflammatory reaction evoked against IBCA within the connective tissue of rats. By light microscopic examination mast cell reaction has been evaluated as a dependent variable of duration ranging 1 to 56 days after the implantation of IBCA into the connective tissues of experimental animals. Statistical analysis of the findings were discussed in either groups. During the first 48 hours IBCA implanted group revealed a striking decrease in number aside from the extensive degranulation of the specific granules. However, this declining trend quieted after a while and a bland curvilinear profile was observed through 56 days in considering the mast cell response as a reliable inflammatory parameter it could be concluded that IBCA seems to be a foreign body reaction promoting agent and this chemical property should not be disgraced in clinical routine.

GİRİŞ

Siyanoakrilatlar adeziv özelliği tespit edildikten sonra tıbbın çeşitli branşlarında yaygın kullanım alanı bulmuştur (4). Tıpta kullanılan ilk türevi metil-2-siyanoakrilat (Eastman 910 monomer) olup, yapılan çalışmalar sonucunda dokuya oldukça toksik etkisi olduğu tespit edilmiştir (3,10). Kullanımındaki kolaylık ve etkinliği nedeniyle dokuya dah az toksik türevleri elde edilmeye çalışılmıştır. Bugün için tıpta ençok kullanılanı isobütül siyanoakrilat (IBCA) ve n-bütül-siyanoakrilat (Histoacryl)'tir.



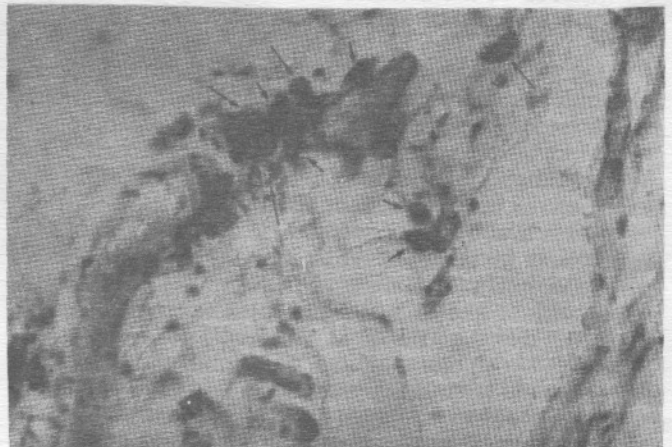
Resim 1: Birinci günde kontrol grubunda konnektif dokudaki mast hücreleri (T.B x 200)

Konnektif dokuda ve deride özellikle küçük kan damarları çevresinde yaygın olarak bulunan mast hücreleri, hücresel immünolojik cevapta ilk basamakta rol oynayarak enflamatuar hücrelerin bölgeye ulaşmasını sağlar (1,2).

Çalışmamızda IBCA'a karşı alınan erken ve geç doku reaksiyonu histopatolojik olarak araştırılarak, enflamatuar hücrelerden mast hücreleri cevabının kantitatif olarak incelenmesi amaçlanmıştır.

GEREÇ VE YÖNTEM

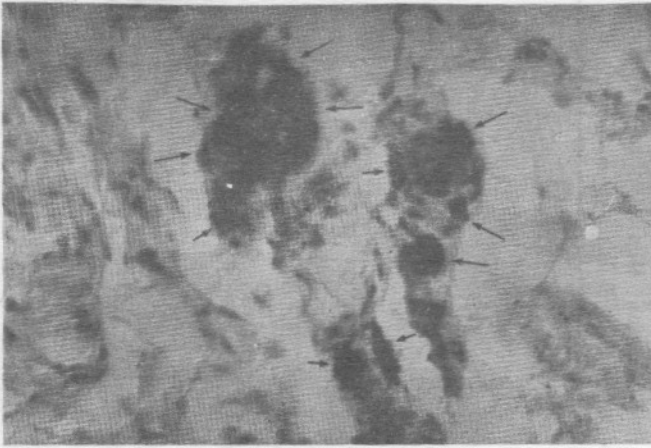
Çalışmamızda 20 adet sıçan kullanıldı. Hayvanlar 20-25 mg/kg Nembutal ile uyutuldu. Sırt bölgeleri traş edildikten sonra mersol ile dezenfekte edildi. Sıçanların sırt bölgesinde kolumna vertebralisine paralel 2 cm. uzunluğunda dört adet insizyon yapıldı. Bunlardan üçü deney, dördüncüsü kontrol alanı olarak belirlendi. Daha sonra derialtı dokusun aralandı ve cep oluşturularak insizyon sahasında 3 cm. uzağa oto-



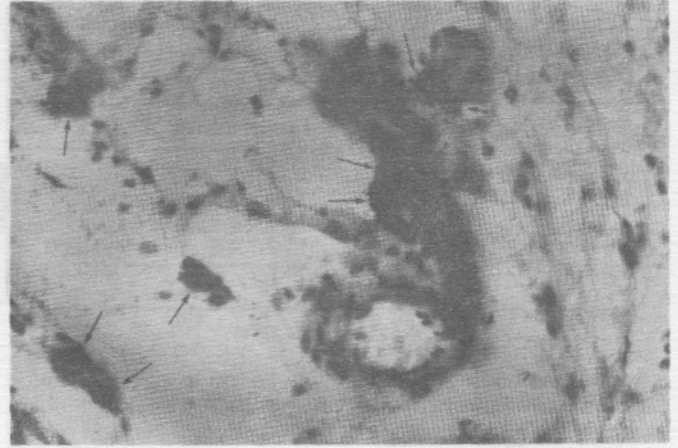
Resim 2: Birinci günde IBCA uygulanan dokudaki mast hücreleri (T.B x 200)

* Marmara Üniversitesi Diş Hekimliği Fakültesi Diş Hastalıkları ve Tedavisi Anabilim Dalı Öğretim Üyesi

** Marmara Üniversitesi Tıp Fakültesi Patoloji Anabilim Dalı Öğretim Üyesi



Resim 3: 56. günde kontrol grubunda sayıca daha fazla gözlenen mast hücreleri (T.B. x 200)



Resim 4: 56. günde IBCA uygulanan dokuda akut döneme göre sayısı biraz artmış mast hücreleri (T.B. x 200)

matik pipet yardımıyla 15 µl IBCA (Bucrylate; Ethicon, England) damlatıldı. İnsizyonlar 3.0 ipek sutur ile suture edildi. Kontrol grubu olarak aynı miktarda serum fizyolojik kontrol alanına damlatıldı. Tüm hayvanlar deney süreleri boyunca standart şartlarda ve standart besinle beslendi.

Her gruptaki dörder sıçan 1.,2.,7.,14. ve 56. günlerde anestezi altında uyutularak önceden tatbik edilen IBCA etrafındaki doku ile birlikte çıkartıldı ve örnekler % 10'luk formalinde fikse edildi. Daha sonra rutin işlemlerden geçirilerek Toluidin Blue (T.B.) ile boyandı ve ışık mikroskobu altında x400 büyütme ile değerlendirildi. Mast hücreleri sayıldı ve istatistiksel değerlendirilmesi nonparametrik bir test olan Wilcoxon Rank Sum Testi kullanılarak yapıldı.

Tablo 1: Test Gruplarının Karşılaştırmalı İstatiksel Analizi (Wilcoxon Rank Sum Testi) (n=10)

	1. Gün	2. Gün	7. Gün	14. Gün	56. Gün
1. Gün	-	<0.001	<0.0001	<0.0001	<0.0001
2. Gün	-	-	<0.001	<0.001	<0.001
7. Gün	-	-	-	<0.0001	<0.0001
14. Gün	-	-	-	-	<0.0001

Tablo 2: Kontrol Gruplarının Karşılaştırmalı İstatiksel Analizi (Wilcoxon Rank Sum Testi) (n=10)

	1. Gün	2. Gün	7. Gün	14. Gün	56. Gün
1. Gün	-	<0.0001	<0.0001	<0.0001	<0.0001
2. Gün	-	-	<0.0001	<0.0001	<0.0001
7. Gün	-	-	-	<0.0001	<0.0001
14. Gün	-	-	-	-	<0.001

Tablo 3: Test ve Kontrol Gruplarına Ait Mast Hücre Değerlerinin Günlere Göre Tespit Edilen Maksimum ve Minimum Sayısı

	Test			Kontrol		
	n	Minimum	Maksimum	n	Minimum	Maksimum
1. Gün	10	0	9	10	0	6
2. Gün	10	6	25	10	1	6
3. Gün	10	4	30	10	5	23
7. Gün	10	1	42	10	7	21
14. Gün	10	1	42	10	7	21
56. Gün	10	9	25	10	3	25

BULGULAR

Mast hücrelerinin incelenmesi için yapılan Toluidin Blue boyamasından ilk 48 saat içinde test ve kontrol gruplarına ait preparatlar incelendiğinde her iki grupta tüm sahalarda seyrekde olsa mast hücresi olduğu saptandı (Resim 1,2). Ancak mast hücresindeki bu azalma IBCA verilen gruptan daha belirgindi. 48 saat sonra ise mast hücresi sayısında tedricen bir artmanın başladığı ve zamanla daha da artarak 56. günde daha belirgin hale geldiği (Resim 3,4), istatistiksel çalışmalarında bu gözlemleri doğrular nitelikte olduğu belirlendi. Mast hücreleri ile ilgili istatistiksel çalışmada, test grubunda saptanan mast hücreleri günlere göre birbirleriyle karşılaştırıldı. Değerler Tablo 1 ve 2'de verilmiştir. Tablo 3'de test ve kontrol gruplarına ait rastgele seçilen 10 sahadan tespit edilen maksimum ve minimum mast hücre sayısı verilmiştir. Tablo 4'de ise test ve kontrol gruplarının değerlerinin karşılaştırılması, standart sapma ve p değerlerinin dökümü yapılmıştır. Bu konu ile ilgili bilgiler Şekil 1'de grafiklendirilmiştir.

Burada dikkati çeken iki nokta mevcuttur. Birincisi mast hücrelerinin test ve kontrol gruplarında ilk 48 saat içinde istatistiksel olarak anlamlı olmasına karşın birbirine yakın sayılarda bulunması, ikincisi ise 48 saatten sonra ortaya çıkan nümerik de-

Tablo 4: Her Grubun Kendi İçindeki Test / Kontrol Karşılaştırmalarının Analitik Dökümü (Wilcoxon Rank Sum Testi)

Grup	Test (n=10)	Kontrol (n=10)	P
1. Gün	2.1+/-2.8	3.3+/-2.1	< 0.0001
2. Gün	4.3+/-5.1	3.3+/-1.7	<0.001
7. Gün	5.3+/-9.5	15.7+/-6.6	<0.0001
14. Gün	6.0+/-15.2	14.2+/-4.9	<0.0001
56. Gün	6.3+/-5.3	13.8+/-7.7	<0.0001

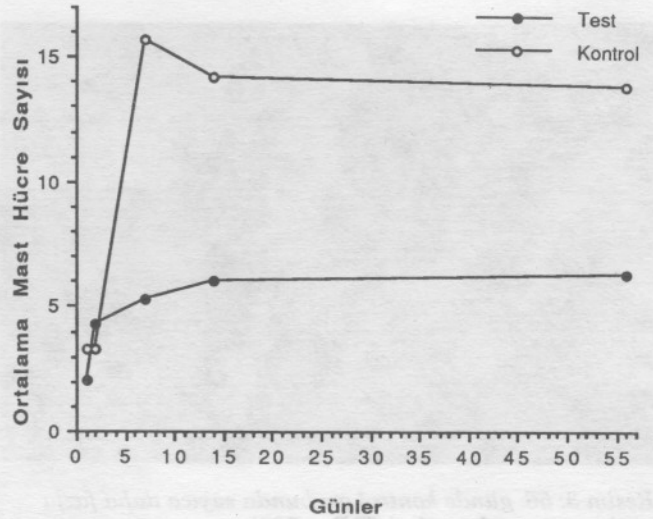
ğerler arasında deneyin bitirildiği 56. güne kadar bu farkın giderek arttığının tesbit edilmesidir. IBCA uygulanan dokularda mast hücreleri başta belirgin bir degranülasyon göstererek sayıları azalmakta ve 56. güne doğru kontrol grubu ile karşılaştırıldığında eğimi daha az olan bir artış göstermektedir.

TARTIŞMA

Bilindiği gibi travmaya veya yabancı bir cisme karşı organizmada ilk reaksiyon mast hücreleri aracılığı ile başlar. İltihabi reaksiyonda doku içinde bulunan mast hücrelerinin etkin rol aldığı göze alınarak IBCA'ya karşı mast hücre reaksiyonunun tesbit edilmesinin önemli olduğunu düşündük. Mast hücreleri akut iltihabi reaksiyonda degranüle olarak histamin, eozinofilik kemotaktik faktör ve nötrofil kemotaktik faktör açığa çıkarırken, "slow reacting substance ve platelet aggregating faktör"ün yapımını da başlatarak etkene karşı iltihabi reaksiyonun oluşmasında ve devamında önemli rol oynar (1). Mast hücrelerinin degranülasyonuyla açığa çıkan faktörlere bağlı olarak vasküler permeabilite artar, kan basıncı düşer ve dokuda ödem meydana gelir. Böylece mast hücreleri bazı faktörlerin salınımıyla, trombosit, eozinofil ve nötrofil gibi diğer enflamatuvar hücrelerin bölgeye gelmesine katkıda bulunmuş olur (1,2).

Siyanakrilat türevlerinin dokuda ilk olarak akut iltihabi reaksiyon oluşturduğu bilinmektedir. madde dokuya uygulandığında bu bölgedeki hücreler önce alkil-2-siyonakrilatı formaldehite metabolize ederler, bunu takiben formaldehit uygun poliansatüre yağ asitleriyle reaksiyona girerek lipit hidroperoksit oluşumuna, bu da tromboksan düzeyinin yükselmesine neden olur. Artan tromboksan dokuda trombozisten nekroza kadar değişen bir gidişle sonlanır (3,5,8). Ayrıca siyanakrilatların monomer halden polimer hale geçerken oluşturdukları ısı, akut iltihabi infiltrasyon ortaya çıkmasına etken olan bir başka faktör olarak düşünülmektedir (9). Bu ortamda mast hücrelerinin rolü tartışılmaz olduğundan, sayısal değerlerin ve davranış paternlerinin tesbit edilmesinin önemli olduğu kanaatindeyiz.

Çalışmamızda mast hücrelerinin test ve kontrol gruplarında ilk 48 saat içinde birbirlerine benzer trendlerinin olduğu bulunmuştur. İstatistiksel olarak anlamlı fark bulunan bu numerik değerler arasındaki farkın cerrahi travmatik etki ve IBCA'nın yukarıda bahsedilen akut iltihabi infiltratif etkisinden olabileceğini düşündürmektedir. 48 saat sonra ortaya çıkan trendler ve numerik değerler arasındaki fark ise çalışmanın bittiği 56. güne kadar giderek artan istatistiksel olarak çok anlamlı bir sonucu ortaya koymaktadır. Mast hücrelerinin sayısal olarak kontrol grubunda fazla olması ilk cerrahi travmatik etkinin azalması sonucu eksternal fizik zararın ortadan kalkması ile dokuda rejenera olan mast hücre popu-



Şekil 1 - Test ve kontrol gruplarına göre ortalama mast hücre sayılarının dağılımı

lasyonunun eski miktarına dönmelerinden dolayı olduğu düşünülebilir. IBCA uygulanan dokularda mast hücreleri belirgin bir degranülasyon göstererek sayılara azalmaktadır. 56. güne doğru kontrol grubu ile karşılaştırıldığında eğimi daha az olan bir artış göstermekte olması ise, akut travmatik etki ortadan kalkmış olsa dahi, doku içindeki kimyasal ajana (IBCA) karşı hala sürmekte olan bir hücrel cevap olduğunu düşündürmektedir.

Mast hücresi granülleri kuvvetli asidik sülfatlı mukopolisakarit ve heparin ihtiva etmesinden dolayı metakromazi gösterir. Bilindiği gibi heparin antikoagülan bir ajandır ve mast hücrelerinde sentez edilir (1,7). Siyanoakrilatları hemostatik özelliklerinin mast hücrelerinde sentezlenen heparine bağlı olduğu düşünülebilir. Çalışmamızda da IBCA'ya karşı akut cevapta mast hücrelerinin yüksek düzeyde degranülasyonunu takiben yıkımını izlemiştir. Siyanoakrilatlara karşı oluşan akut cevapta mast hücresi degranülasyonuyla açığa çıkan heparinin yanında, histamin ve benzeri faktörlerle dokuda ödem oluştuğu bildirilmektedir (1). Siyanoakrilatların mast hücresi degranülasyonu gösterdikleri bu özellik çalışmamızda da gözlenmiştir.

Yalnızca mast hücresi gözlenerek yapılan ve tek parametre üzerinde yer almış olan bu ışık mikroskopik düzeydeki araştırma, diğer hücrel ve dokusal yanıtlarla yapılan çalışmalarla bir benzerlik göstermektedir. Ancak daha önce aynı konuyla ilgili yapılan bir doku çalışmasında zaman bağılı olarak verilen aynı kimyasal maddenin çevresinde proliferatif bir dokusal yanıt gözlenmiştir (6). Bu nedenle tek başına mast hücre tüketiminin doku yanıtı olmadığı aynı zamanda da konnektif doku elemanlarının da çoğalarak vücuda yabancı olan materyali sınırlandırmaya çalıştığı anlaşılmaktadır.

KAYNAKLAR

1. Ackerman, A.B.: Histologic diagnosis of inflammatory skin diseases. 4th ed. p. 104-108, 1978.
2. Bloom, W., Fawcett, D.W.: A textbook of histology. Tenth Edition. W.B. Saunders Co. Philadelphia, London, Toronto. p. 184-186, 1975.
3. Coe J.E., Rondurant, C.P.: Late thrombosis following the use of autogenous fascia and a cyanoacrylate (Eastman 910 monomer)

- for the wrapping of an intracranial aneurysm. *J. Neurosurg.* 21: 884-889, 1964.
4. Coover, H.W., Joyner, F.B., Shearer, N.H., et al.: Chemistry and performance of cyanoacrylate adhesives. *J. Soc. Plast. Eng.* 15: 5-9, 1959.
 5. Hood, T.W., Mastri, A.R., CHou, S.N.: Neural and vascular tissue reaction to cyanoacrylate adhesives: A further report. *Neurosurgery* 11: 363-366, 1982.
 6. Kartal, N.: Kök kanal dolgu patı olarak kullanılan isobutyl siyanoakrilat'ın histopatolojik, mikrobiyolojik, otoradyografik olarak incelenmesi. Doktora tezi, Hacettepe Üniversitesi Sağlık Bilimleri Enstitüsü Ankara, s: 42-50, 1988.
 7. Leeson, T.S., Leeson, C.R.: *Histology*. Fourth ed. W.B. Saunders Co. Philadelphia, London, Toronto, p. 123-125, 1981.
 8. Papatheofanis, F.J.: Prothrombotic cytotoxicity of cyanoacrylate tissue adhesive. *J. Surg. Res.* 47: 309-312, 1989.
 9. Woodward, S.C. Herrmann, J.B., Cameron, J.L., et al.: Histotoxicity of cyanoacrylate tissue adhesive in the rat. *Ann Surg.* 162: 113-122, 1965.
 10. Woodward, S.C., Herrmann, J.B., Leonard, F.: Histotoxicity of cyanoacrylate tissue adhesives. *Fed. Proc.* 23: 495-499, 1964.