

Sol Lateral Ventrikül Yerleşimli Liponörositoma

Liponeurocytoma of the Left Lateral Ventricle

Berna AYTAÇ¹, Şahsine TOLUNAY¹, Nesrin UĞRAŞ¹, Ahmet BEKAR²

Uludağ Üniversitesi, Tıp Fakültesi, ¹Patoloji, ²Nöroşirürji Anabilim Dalları, BURSA, TÜRKİYE
Departments of ¹Pathology and ²Neurosurgery, Uludağ University, Faculty of Medicine, BURSA, TURKEY

ÖZ

Liponörositoma Dünya Sağlık Örgütü tarafından yeni tanımlanmış farklı bir klinikopatolojik tümör tipidir. Literatürde az sayıda olgu tanımlanmasına rağmen benign olduğu kabul edilmektedir. Bu yazıda 55 yaşında lateral ventrikül yerleşimli supratentoryal intraventriküler liponörositoma olgusu sunulmuştur.

Anahtar Sözcükler: Liponörositoma, Lipomatöz diferansiyasyon, Beyin tümörü

ABSTRACT

Liponeurocytoma has been recognized recently as a distinct clinicopathological entity by the World Health Organization. Although there are few cases described in the literature it has been accepted as a benign lesion. Here we present a 55-year-old woman with a supratentorial intraventricular liponeurocytoma of the left lateral ventricle.

Key Words: Liponeurocytoma, Lipomatous differentiation, Brain tumor

GİRİŞ

Liponörositomalar ender görülen, iyi diferansiye nöronal ve fokal lipomatöz farklılaşma gösteren tümörlerdir (1-4). Dünya Sağlık Örgütü (DSÖ) 2000 yılı sınıflamasında gliyöronal santral sistemi tümörleri kategorisinde yeni bir tümör tipi olarak tanımlanmış ve sınıflamaya dahil edilmiştir (3,5,6). Erişkin yaşların tümörüdür, sıklıkla serebellum yerleşimli olmakla birlikte lateral ve 4. ventriküllerde de ortaya çıkabilir (5). Literatürde serebellum yerleşimli lipomatöz medulloblastoma, lipidize medulloblastoma, medullositoma, nörolipositoma, lipomatöz ganglionörositoma ve lipidize matür nöroektodermal tümör gibi farklı isimlendirmelerle yaklaşık olarak 26 olgu mevcuttur (7). Supratentoryal ventriküler sistem yerleşimli ise sadece 5 olgu yayınlanmıştır (1,7-9). Sık görülmeyen yerleşim yeri nedeniyle literatür bilgileri eşliğinde olgumuzun klinik ve histopatolojik özelliklerini sunduk.

OLGU

Üç yıldır analjezik ilaçlara cevap vermeyen baş ağrısı şikâyeti olan 55 yaşında kadın hasta, son iki aydır unutkanlık, sağ tarafa doğru dengesizlik ve baş dönmesi şikâyetlerinin ortaya çıkması üzerine hastaneye başvurdu. Yapılan laboratuvar incelemelerinde özellik saptanmazken

kranial manyetik rezonans (MR) ve bilgisayarlı tomografi görüntülemesi yapıldı. Sol yan ventrikül korpus anterior kesimine lokalize, düzensiz sınırlı, inferiorda sol foramen Monroe içerisine uzanarak bu düzeyde tıkanmaya neden olan, MR T1 ağırlıklı imajlarda heterojen alanlar içeren genelde izointens, T2 ağırlıklı imajlarda ise artmış yağ içeriğine bağlı olarak posterior kesimlerinde hiperintens görülen, 3,5x3 cm çapında kitle lezyonu saptandı (Şekil 1). Hasta operasyona alındı. Rezeksiyon materyalinin histopatolojik incelemesinde fibriler, eozinofilik, nöropil benzeri stroma içerisinde uniform görünümlü oval ya da yuvarlak şekilli, hiperkromatik nükleuslu nöronal hücrelerin diffüz infiltrasyonu oluşmuş tümör saptandı. Tümöral hücrelerin bazılarının sitoplazmik sınırları iyi seçilebilirken bazıları belirsizdi. Bazı alanlarda artmış sayıda kan damarı ve yer yer topluluklar yapmış ekzantrik nükleuslu geniş vakuollü sitoplazmalı adipositler mevcuttu (Şekil 2). Mitoz, nekroz ve vasküler proliferasyon bulunmadı.

İmmünohistokimyasal (İHK) çalışmada yapılan GFAP boyamasında tümöral dokuya dağılmış perivasküler reaktif astrositler, tümör matriksi ve bazı tümöral hücrelerin sitoplazmalarında pozitiflik saptandı (Şekil 3A). NSE boyamasında hem tümör stromasında diffüz hemde tümör hücrelerinin sitoplazmalarında fokal pozitif boyanma

Geliş Tarihi/Received : 07.07.2008

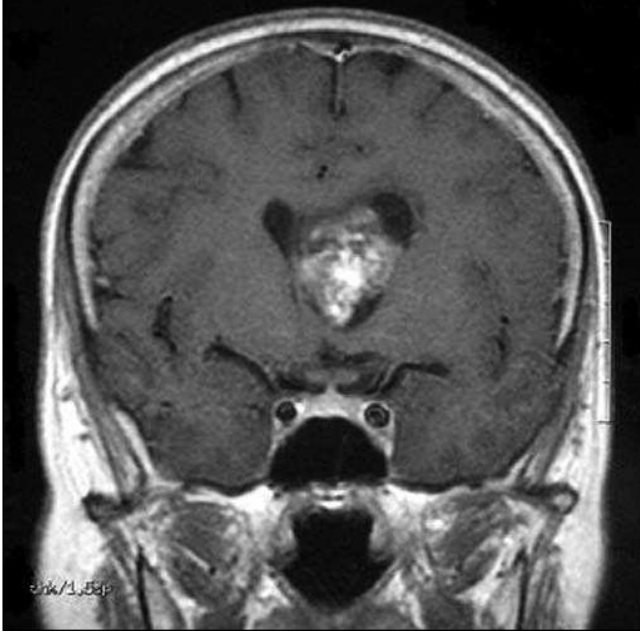
Kabul Tarihi/Accepted : 04.12.2008

Yazışma Adresi/Correspondence: Berna AYTAÇ

Uludağ Üniversitesi, Tıp Fakültesi, Patoloji Anabilim Dalı,
BURSA, TÜRKİYE

E-posta: berbun@gmail.com

gözlemlendi (Şekil 3B). S-100 reaktif astrositler ile bazı neoplastik hücrelerde nükleer boyanma gösterdi, aynı zamanda adipositlerde boyanma mevcuttu (Şekil 3C). Sinaptofizin ile tümör stroması ile fokal nöronal hücrelerde boyanma gözlemlendi. Adipositlerde boyanma olmadı. (Şekil 3D). Epitelyal membran antijen ile boyanma tespit edilmedi

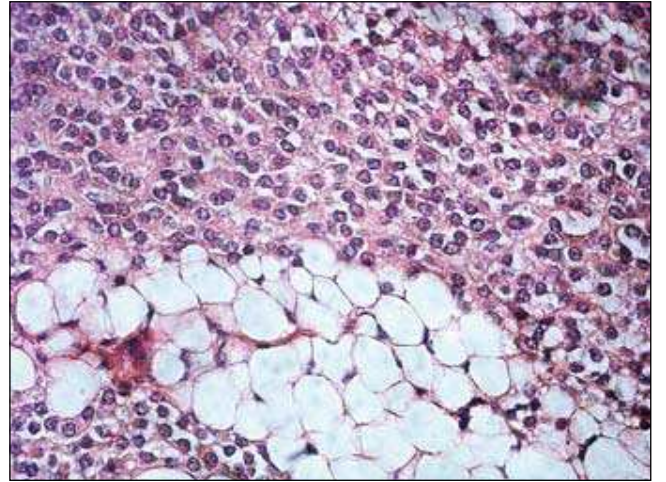


Şekil 1: MR da sol yan ventrikül korpus anterior kesimine lokalize, inferiorda sol foramen Monroe içerisine uzanan kitle görüntüsü

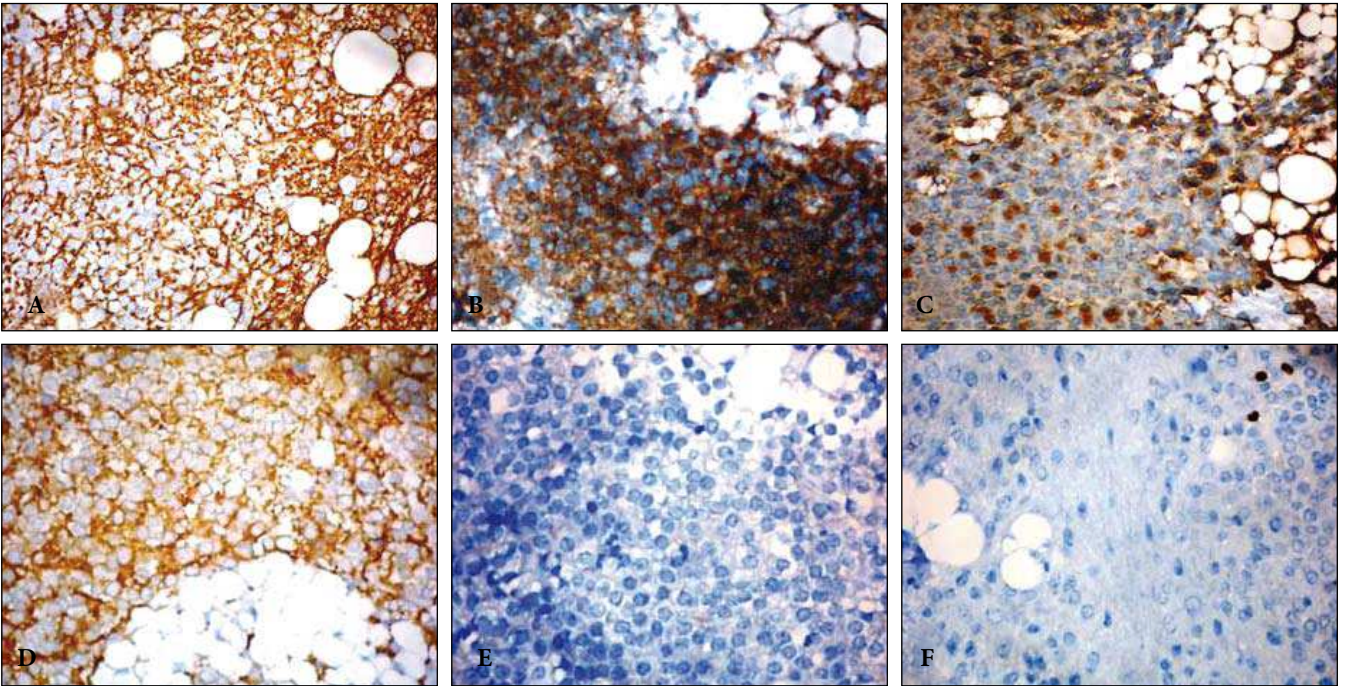
(Şekil 3E). Ki-67 proliferatif indeksi düşük bulundu (Şekil 3F). Bütün bu bulgular ışığında tümöre liponörositoma tanısı verildi.

TARTIŞMA

Nörositomalar karakteristik olarak intraventriküler yerleşimli İHK ve ince yapısal olarak nöronal farklılaşma gösteren yuvarlak hücreli tümörlerdir (1). İyi diferansiye benign tümörler olup genellikle genç erişkinlerde, lateral ventriküle özellikle foramen Monroe ve septum



Şekil 2: H&E, x200.



Şekil 3: Tümöral dokunun immünohistokimya paneli (x200); A: GFAP, B: NSE, C: S100, D: Sinaptofizin, E: EMA, F: Ki-67.

pellusidumda yerleşirler (1,3). Lipomatöz farklılaşma ise intrakranial tümörde sık görülen özellik olup özellikle birçok astrositik tümörlerde ki bunlar içerisinde en iyi bilinen pleomorfik ksantoastrositomadır; glioblastoma, ependimoma ve primitif nöroektodermal tümör grubunda rapor edilmiştir (10-12). Bu şekilde lipomatöz farklılaşma gösteren liponörositoma 2000 yılı DSÖ sınıflamasında santral sinir sistemi tümörleri arasında yeni bir tümör tipi olarak sınıflandırılmıştır (1,13) İlk kez 1978 yılında tanımlanan liponörositoma medullablastomun yoğun lipomatöz farklılaşma gösteren formu gibi düşünülmüş ancak zaman içerisinde benign davranış göstermeleri ve erişkin yaşlarda ortaya çıkması nedeniyle ayrı bir tümör tipi olarak ele alınmıştır (2,5). Aslında düşük proliferatif potansiyeli nedeniyle grade I ve grade II olarak kabul edilen tümörlerdir (1,4,13-15).

Klinikte baş ağrısı ve diğer intrakranial basınç artışı bulguları en sık semptomlardır (13). Radyolojik olarak tanıda yerleşim yeri nedeniyle düşünülmele beraber, tümörün ender görülmesi ve değişik imaj görüntüleri nedeniyle zorlanılabilir (13).

Ayrırcı tanıda oligodendroglioma, ependimoma, lenfoma ve pineositoma düşünülmelidir (3,15). Tüm bu tümörlerin ortak özelliği morfolojik olarak yuvarlak nükleuslu uniform görünümlü küçük hücrelerden oluşmasıdır. Oligodendroglioma da nörositik farklılaşma bulunabilir ancak serebellum yerleşimi enderdir ve lipomatöz farklılaşma göstermez. Ependimomada ise, nörositik veya nöroendokrin farklılaşma bulunmaz ancak lipomatöz farklılaşma bildirilmiştir (9,12). Ependimoma daha çok çocukluk çağında görülürken liponörositoma klasik olarak 5 ve 6. dekatlarda ortaya çıkar (14). Liponörositomanın İHK boyanma profili değişiklik göstermektedir Bir çalışmaya göre; nöronal ve lipoid hücreler İHK boyamalardan NSE ve Nörofilament ile boyanırken, GFAP sadece lipoid hücrelerde, sinaptofizin ise sadece nöronal hücrelerde boyanma gösterir. Kromogranin ve S100 nöronal ve lipoid hücrelerde boyanma göstermemiştir (7). Kuchelmeister ve ark., yaptığı bir çalışmada ise GFAP tümör matrisi ve bazı tümöral hücrelerin sitoplazmalarında, NSE diffüz tümör stromasında, S100 nöronal hücrelerde ve adipositlerde, sinaptofizin ise tümör stroması ve fokal nöronal hücrelerde pozitif saptanır (1).

Tedavide tam cerrahi çıkarım ve postoperatif radyoterapi önerilmektedir (16). Klinik takipleri tümörün düşük proliferatif aktivitesi ile paralellik göstermektedir (15). Literatürde ender olgular dışında prognozun iyi, cerrahi tedavinin de yeterli olduğu görüşü hakimdir. Ancak rapor edilen olgu sayısı belirleyici bir sonuca ulaşmak için yeterli

değildir ve bazı olguların izlem süreleri tümörün biyolojik davranışını tanımlamak için çok kısadır. Bu nedenle tümörün kesin davranışını belirlemek için geniş olgu sayılı ve uzun izlem süreli bilgilere ihtiyaç olduğu kanısındayız.

KAYNAKLAR

1. **Kuchelmeister K, Nestler U, Siekmann R, Schachenmayr W:** Liponeurocytoma of the left lateral ventricle--case report and review of the literature. *Clin Neuropathol* 2006, 25:86-94
2. **Cacciola F, Conti R, Taddei GL, Buccoliero AM, Di Lorenzo N:** Cerebellar liponeurocytoma. Case report with considerations on prognosis and management. *Acta Neurochir* 2002, 144:829-833
3. **Rajesh LS, Vasishta RK, Chhabra R, Banerjee AK:** Case report: central liponeurocytoma. *Neuropathol Appl Neurobiol* 2003, 29:511-513
4. **Horstmann S, Perry A, Reifenberger G, Giangaspero F, Huang H, Hara A, Masuoka J, Rainov NG, Bergmann M, Heppner FL, Brandner S, Chimelli L, Montagna N, Jackson T, Davis DG, Markesbery WR, Ellison DW, Weller RO, Taddei GL, Conti R, Del Bigio MR, González-Cámpora R, Radhakrishnan VV, Söylemezoglu F, Uro-Coste E, Qian J, Kleihues P, Ohgaki H:** Genetic and expression profiles of cerebellar liponeurocytomas. *Brain Pathol* 2004, 14:281-289
5. **George DH, Scheithauer BW:** Central liponeurocytoma. *Am J Surg Pathol* 2001, 25:1551-1555
6. **Gyure KA:** Newly defined central nervous system neoplasms. *Am J Clin Pathol* 2005, 123: 3-12
7. **Buccoliero AM, Caldarella A, Bacci S, Gallina P, Taddei A, Di Lorenzo N, Romagnoli P, Taddei GL:** Cerebellar liponeurocytoma: morphological, immunohistochemical, and ultrastructural study of a relapsed case. *Neuropathology* 2005, 25:77-83
8. **Horoupiian DS, Shuster DL, Kaarsoo-Herrick M, Shuer LM:** Central neurocytoma: one associated with a fourth ventricular PNET/medulloblastoma and the second mixed with adipose tissue. *Hum Pathol* 1997, 28:1111-1114
9. **Mena H, Morrison AL, Jones RV, Gyure KA:** Central neurocytomas express photoreceptor differentiation. *Cancer* 2001, 91:136-143
10. **Aker FV, Ozkara S, Eren P, Peker O, Armağan S, Hakan T:** Cerebellar liponeurocytoma/lipidized medulloblastoma. *J Neurooncol* 2005, 71:53-59
11. **Hortobágyi T, Bódi I, Lantos PL:** Adult cerebellar liponeurocytoma with predominant pilocytic pattern and myoid differentiation. *Neuropathol Appl Neurobiol* 2007, 33:121-125
12. **Sharma MC, Arora R, Lakhtakia R, Mahapatra AK, Sarkar C:** Ependymoma with extensive lipidization mimicking adipose tissue: a report of five cases. *Pathol Oncol Res* 2000, 6:136-140
13. **Owler BK, Makeham JM, Shingde M, Besser M:** Cerebellar liponeurocytoma. *J Clin Neurosci* 2005, 12:326-329
14. **Jouvet A, Lellouch-Tubiana A, Boddaert N, Zerah M, Champier J, Fèvre-Montange M:** Fourth ventricle neurocytoma with lipomatous and ependymal differentiation. *Acta Neuropathol* 2005, 109:346-351
15. **Soylemezoglu F, Soffer D, Onol B, Schwelheimer K, Kleihues P:** Lipomatous medulloblastoma in adults. A distinct clinicopathological entity. *Am J Surg Pathol* 1996, 20:413-418
16. **Megdiche Bazarbacha H, Nagi S, Zouaoui W, Belghith L, Sebai R, Touibi S:** Cerebellar liponeurocytoma. Case report. *Tunis Med* 2005, 83:120-122