

# Appendiks vermiformis yerleşimli karışık endokrin-ekzokrin karsinom olgusu

## Mixed endocrine-exocrine carcinoma of appendix vermiformis: A case report

Şükrü Oğuz ÖZDAMAR<sup>1</sup>, Figen BARUT<sup>1</sup>, Gürkan KERTİŞ<sup>1</sup>, Burak BAHADIR<sup>1</sup>, Ali Uğur EMRE<sup>2</sup>, Banu Doğan GÜN<sup>1</sup>

Zonguldak Karaelmas Üniversitesi Tıp Fakültesi Patoloji<sup>1</sup> ve Karaelmas Üniversitesi Tıp Fakültesi Genel Cerrahi<sup>2</sup> Anabilim Dalı

### ÖZET

Appendiksin karışık endokrin-ekzokrin karsinomu ender bir tümör olup, adenokarsinom ve (nöro)endokrin tümörün histopatolojik özelliklerini bir arada gösterir. Konvansiyonel (nöro)endokrin tümörden daha agresif seyir gösterdikleri bilinmektedir.

Karın ağrısı ve ateş yakınmaları olan, akut batın ön tanısı ile operasyona alınan 45 yaşındaki erkek hastaya appendektomi yapılmıştır. Gönderilen materyalde 0.6 cm çapında perforan alan saptanmıştır. Perfore alandan hazırlanan kesitlerde, yüzey epiteli altında, appendiksin tüm katlarını tutan tümöral infiltrasyon izlenmiştir. Bu tümöral infiltrasyonda, desmoplastik stromada, benign görünümüne ve Goblet hücreleri içeren - küçük glandüler yapılar yapan; iri nükleuslu, eozinofilik sitoplazmalı, yuvalanmalar yapma eğiliminde atipik karakterde hücreler izlenmiştir. Tümör dokusunda, müsikarmen ile intra ve ekstrasellüler mürin birikimi saptanmış; 10 büyük büyütme alanında  $\leq 3$  mitoz gözlenmiştir.

İmmünohistokimyasal olarak tümör hücrelerinde, epitelyal membran antijeni, kromogranin-A ve karsinoembriyonik antijen ile yaygın, p53 ile % 5-10 oranında immünreaksiyon belirlenmiştir. Bu bulgularla olguya "karışık endokrin-ekzokrin karsinom" tanısı verilmiştir. Olgumuza, tümörün malignite potansiyeline sahip olması nedeniyle genel vücut taraması ve sonrasında sağ hemikolektomi uygulanmıştır. Operasyon sonrası geçen beş aylık sürede rekürrens ve/veya metastaz saptanmamıştır.

Olgumuz, ender görülmesi ve malignite kriterlerinin tartışılması açısından sunulmaya değer bulunmuştur.

**Anahtar sözcükler:** Appendiks vermiformis, karışık endokrin-ekzokrin karsinom, adenokarsinoid tümör, Goblet hücreli karsinoid

### ABSTRACT

Mixed endocrine-exocrine carcinoma of the appendix is a rare tumor which exhibits histopathologic features of both adenocarcinoma and an endocrine tumor. It is well known that, clinic course of these tumor is more aggressive than conventional endocrine tumor.

A 45-year old man complaining of abdominal pain and fever, underwent appendectomy with the preliminary diagnosis of acute abdomen. During gross examination of appendectomy specimen, a perforation area with 0.6 cm in diameter was determined. Microscopic examination of the cross-sections of this perforated area revealed tumoral infiltration beneath the surface epithelium attacking all layers of the appendix. The tumoral infiltration is composed of atypic cells, forming small glandular structures with Goblet cells with a benign appearance, and tending to nest with its large nucleus and eosinophilic cytoplasm in desmoplastic stroma. Intra and extracellular mucin accumulation is determined within the tumor with mucicarmine reaction. Mitotic count was  $\leq 3$  in 10 high power field.

Immunohistochemically, tumor cells showed diffuse reaction with epithelial membrane antigen, chromogranin A, carcinoembryonic antigen and reactivity with p53 (5-10 %). With respect to these findings, the diagnosis was 'mixed endocrine-exocrine carcinoma'. Due to malignant potential of the tumor, after an intense investigation for any focus, the patient underwent to right hemicolectomy. At 5 months of follow-up postoperatively, neither metastasis nor any recurrence was observed.

This case is reported for its rarity and malignant potential.

**Key words:** Appendix vermiformis, mixed endocrine-exocrine carcinoma, adenocarcinoid, Goblet cell carcinoma

Bu çalışma 18. Ulusal Patoloji Sempozyumunda (07-11.05.2006, Çeşme) poster bildirisi olarak sunulmuştur.

**Yazışma adresi:** Dr. Figen Barut, Zonguldak Karaelmas Üniversitesi Tıp Fakültesi Patoloji Anabilim Dalı, 67600, Kozlu, Zonguldak

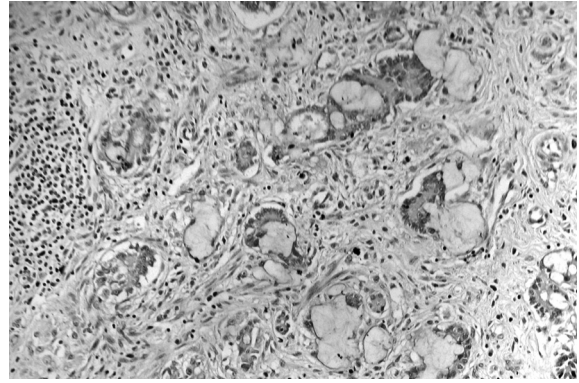
### GİRİŞ

Appendiksin karışık endokrin-ekzokrin

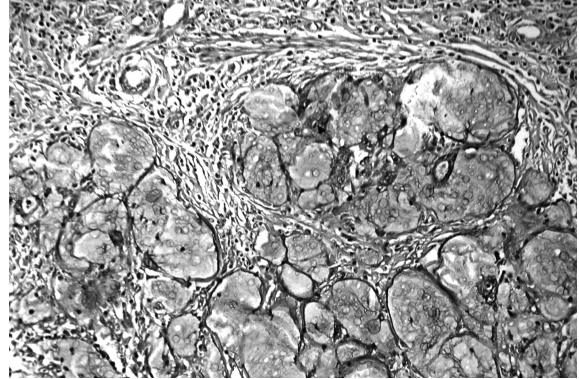
karsinomu, ender bir tümör olup, gastrointestinal sistem tümörlerinin %5'ini oluşturur (1-7). Bu tümörlerin hem arjentafin hem de müsin sekrete eden hücreleri içermelerinden dolayı adenokarsinom ve endokrin tümör arasında yer alan intermediyer bir tümör oldukları düşünülmektedir (1-12). Bifazik histopatolojik görünümünden dolayı bu lezyonlar için “Goblet hücreli karsinoid, adenokarsinoid, müsinöz veya müsin üreten karsinoid, karsinoidin intermediyer tipi ve kript hücreli karsinom” gibi değişik terimler kullanılmıştır (1-5,7,8,10,12-16). Son yıllarda, bu lezyonlar Dünya Sağlık Örgütü'nün 2000 yılında yayınladığı nöroendokrin tümör sınıflandırmasına göre isimlendirilmekte olup (7,17-21); “Goblet hücreli karsinoid ve tübüler tip adenokarsinoid” olarak iki alt tipi tanımlanan düşük dereceli malign karışık endokrin-ekzokrin tümör oldukları kabul edilmektedir (7,17-19).

## OLGU SUNUMU

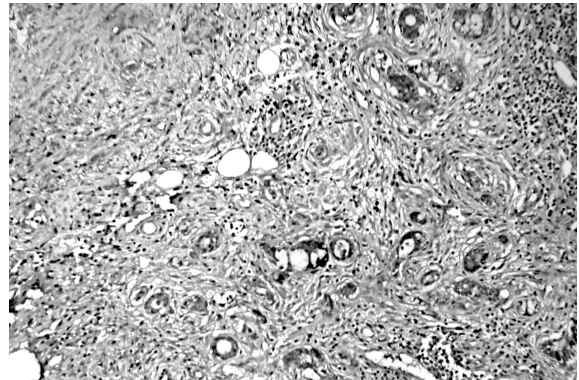
Karın ağrısı ve ateş yakınmalarıyla acil servisimize başvuran, 45 yaşında erkek hastada içi boş organ perforasyonu/akut batın ön tanısı ile uygulanan tanısal laparoskopide perforate appendisit ve intraabdominal absenin tespit edilmesi üzerine appendektomi yapılmıştır. Gönderilen appendiks rezeksiyon materyalinde 0.6 cm. çapında perforate alan ve makroskopik olarak flegmonöz appendisit görünümü saptanmıştır. Perforate alandan hazırlanan kesitlerde, intakt yüzey epiteli altında, tüm duvar katlarını tutan desmoplastik stromada sakin, genelde benign görünümlü, küçük, abortif gland benzeri yapılar oluşturmaya çalışan, Goblet hücreleri içeren, nükleolusları seçilebilen ve genellikle üniform, iri, veziküler nükleuslu, eozinofilik sitoplazmalı yuvalanmalar yapma eğiliminde atipik karakterde hücrelerden oluşan tümöral infiltrasyon izlenmiştir (Resim 1). Tümör dokusunda, müsikarmen ile intra ve ekstrasellüler müsin birikimi saptanmış (Resim 2), 10 büyük büyütme alanında  $\leq 3$  mitoz gözlenmiştir.



Resim 1. Benign görünümlü, yuvalanmalar yapma eğiliminde olan, Goblet hücre içeren küçük, abortif gland benzeri yapılar oluşturan tümöral infiltrasyon (HE x200).



Resim 2. İntra ve ekstrasellüler müsin birikimi (Mayer's müsikarmen x400).



Resim 3. Kromogranin-A ekspresyonu (B-SA peroksidaz, DAB x200).

İmmünohistokimyasal olarak tümör hücrelerinde, epitelyal membran antijeni (GP1.4, NeoMarkers, USA), kromogranin-A (LK2H10+PHE5, NeoMarkers, USA) (Resim 3) ve karsinoembriyonik antijen (CD66e, NeoMarkers, USA) ile yaygın, p53 (DO7, NeoMarkers, USA) ile % 5-10 arasında nükleer immünreaksiyon

belirlenmiştir. Bu bulgular doğrultusunda olguya “karışık endokrin-ekzokrin karsinom” tanısı verilmiştir. Operasyon materyali cerrahi sınırlarında tümör izlenmemiştir. Kitle oluşturmeyen, ancak appendiks duvarında yaklaşık üç cm. çapında bir alanda diffüz yayılım gösteren olgumuza, tümörün malignite potansiyeline sahip olması nedeniyle genel vücut taraması ve sonrasında sağ hemikolektomi uygulanmıştır. Operasyon sonrasında geçen beş aylık süre içerisinde rekürrens ve/veya metastaz saptanmamıştır.

## TARTIŞMA

Appendiksin karışık endokrin-ekzokrin karsinomu, farklı bir antite olarak ilk kez 1974 yılında Subbuswamy ve ark.'ları tarafından tanımlanmıştır (22). Subbuswamy ve ark.'ları, tümörü oluşturan temel hücrelerin Goblet hücrelerine benzemesinden ve tümörün adenokarsinomdan daha çok karsinoid tümör histomorfolojisi göstermesinden dolayı bu tümörler için “Goblet hücreli karsinoid” terimini önermişlerdir (22). 1978'de Warkel ve ark.'ları, 39 olgudan oluşan çalışmada, aynı histomorfolojik özellikleri tanımlamış ve olguların bazılarında daha baskın malignite bulguları izlendiğini bildirmiş; “adenokarsinoid” teriminin bu tümörler için daha uygun bir terim olabileceğini belirtmiştir (23). Watson ve Alguacil-Garcia ise, 1987 yılında altı olgunun dördünde metastaz bildirmiş ve bu tümörler için “mikst kript hücreli karsinom” terimini önermiştir (16). Komposite tümör olduklarını ifade eden “adenokarsinoid”; baskın histomorfolojik görünümü yansıttığından dolayı “Goblet hücreli karsinoid” terimleri de bu tümörler için kullanılmakla (2,4,8) beraber; günümüzde Dünya Sağlık Örgütü'nün nöroendokrin tümör sınıflandırmasında ifade edilen “karışık endokrin-ekzokrin karsinom” terimi daha çok tercih edilmektedir (16-19).

Daha çok 5-6. dekatlarda görülen, erkek ve kadınlarda eşit sıklıkta izlenen bu tümörlerin başlıca klinik bulguları, olgumuzun hastaneye başvurma nedeninde olduğu gibi, abdominal ağ-

rıyla birlikte olan “akut appendisit” tablosudur. Başvuru sırasında akut inflamasyona ve abse odaklarına bağlı olarak perforasyon gelişmiş olabileceği gibi, asemptomatik de olabilirler. Çoğunlukla mikroskopik inceleme sonucunda tanı alırlar (4,13,16).

Histomorfolojik görünümüne göre, “Goblet hücreli ve tübüler tip” olarak iki alt tipe ayrılmıştır (4,16). Goblet hücreli tip, tübüler tipe göre daha yaygın olarak izlenmektedir (4). “Goblet hücreli” alt tipinin histomorfolojik görünümü oldukça karakteristik olup; olgumuzda da izlendiği üzere yüzey epiteli altında mukozada dağınık, yuvalanmalar gösteren ve Goblet hücreleri içeren küçük abortif glandlar yapan, belirgin nükleoluslu atipik epitelyal hücrelerden oluşur. Müsikarmen boyasıyla reaksiyon veren müsin gölcükleri yaparak transmural tutulum gösterir ve genellikle appendiks çevresi yağ dokusuna doğru yayılım izlenir. Karışık endokrin-ekzokrin karsinom olgularının hemen tamamında, olgumuzda da saptadığımız gibi tümör hücrelerinde karsinoembriyonik antijen ve keratin ekspresyonu yanı sıra immünohistokimyasal ve/veya ultrastrüktürel olarak gösterilebilen nöroendokrin diferansiyasyon mevcuttur (2,4,5,8,12,16). Bu tümörlerin, intestinal kriptlerdeki lizozim üreten hücrelere benzer, hem nöroendokrin hem de müsinöz diferansiyasyon gösteren pluripotent intestinal kök hücrelerden geliştikleri düşünülmüştür (4,5,8,15,16).

Karışık endokrin-ekzokrin karsinomlardaki immünohistokimyasal p53 reaksiyonu, karsinoid tümörlere göre daha yüksek oranda izlenirken, adenokarsinomlara göre daha düşük oranda saptanmaktadır (2,13-15). Olgumuzda da literatür bilgileriyle uyumlu olarak p53 reaksiyonu %5-10 oranında izlenmiştir. Bu özelliğin, metastatik potansiyelle ilişkisi henüz gösterilememiştir (2,13-15).

Bu tümörlerin, konvansiyonel endokrin tümörden daha agresif seyrettikleri, adenokarsinomlar gibi malign davranış göstermedikleri bilinmektedir (4,16). Bildirilen olguların %15-30'unda genel olarak, lokal nüks ve uzak metas-

taz tanımlanmakta, beş yıllık sağkalım oranı da %60-80 olarak belirtilmektedir (2,4,5,8-11,13-15).

Metastaz, genellikle transçöломik, intrapertoneal ve lenfatik yolla olmaktadır. Bu tümörler en sık overlere metastaz yapar ve Krukenberg tümöründen ayırt edilemeyen, müsinöz kistadenokarsinomu taklit eden lezyonlar oluşturur. Olguların %20'sinde peritoneal karsinomatozis gelişir. Karaciğere, barsak duvarına, rektuma, pankreasa ve akciğere metastaz yanı sıra, lokal yayılım ve uzak metastaza bağlı ölüm bildirilmiştir (1,2,4,5,8-11,15,16).

Karışık endokrin-ekzokrin karsinomların tedavi yöntemleri tartışmalı olup, basit appendektomiden sağ hemikolektomiye doğru giden geniş bir rezeksiyon ve ek olarak postoperatif kemoterapinin dahil olduğu geniş bir spektrum gösterir (13-15). Çapı 2 cm'den küçük lokalize tümörlerde, orta derecede/şiddetli atipisi olmayan ve 10 büyük büyütme alanında iki veya daha az mitotik figür içeren lezyonlarda, çekuma uzanım göstermeyen olgularda basit appendektominin yeterli olduğu; olgumuzda olduğu gibi çapı 2 cm'den daha büyük ve lokal yayılım gösteren, 10 büyük büyütme alanında ikiden daha fazla mitotik figür içeren, ileri evrede saptanan tümörlerde sağ hemikolektomi uygulanması önerilmektedir (2,4,16). Olgumuz rekürrens ve metastaz yönünden takip edilmektedir.

## KAYNAKLAR

1. Mahteme H, Sugarbaker PH. Treatment of peritoneal carcinomatosis from adenocarcinoid of appendiceal origin. *Bri J Surg* 2004;91:1168-1173.
2. Varisco B, McAlvin B, Dias J, Franga D. Adenocarcinoid of appendix: Is right hemicolectomy necessary? A meta-analysis of retrospective chart reviews. *Am Surg* 2004;70:593-599.
3. Garin L, Corbinais S, Boucher E, Blanchot J, Guilcher PL, Raoul J. Adenocarcinoid of appendix vermiformis, Complete and persistent remission after chemotherapy (Folfox) of a metastatic case. *Dig Dis Sci* 2002;47:2760-2762.
4. Pahlavan PS, Kanthan R. Goblet cell carcinoid of the appendix. *World J Surg Oncol* 2005;3:36.
5. Edmonds P, Merino MJ, Livolsi VA, Duray PH. Adenocarcinoid (mucinous carcinoid) of the appendix. *Gastroenterology* 1984;86:302-309.
6. Shah PR, Tustin RP, Haray PN. Adenocarcinoid of the

- midgut: An unusual presentation of a rare tumour. *The Internet Journal of Surgery* 2003;4:1-5.
7. Capella C, Rosa SL, Uccella S, Billo P, Cornaggia M. Mixed endocrine- exocrine tumours of the gastrointestinal tract. *Semin Diagn Pathol* 2000;17:91-103.
8. Kanthan R, Saxena A, Kanthan SC. Goblet cell carcinoids of the appendix. Immunophenotype and ultrastructural study. *Arch Pathol Lab Med* 2001;125:386-390.
9. Levendoglu H, Cox CA, Nadimpalli V. Composite (Adenocarcinoid) tumors of the gastrointestinal tract. *Dig Dis Sci* 1990;35:519-525.
10. Hirschfield LS, Kahn LB, Winkler B, Bochner RZ, Gibstein AA. Adenocarcinoid of the appendix presenting as bilateral Krukenberg's tumor of the ovaries. *Arch Pathol Lab Med* 1985;109:930-933.
11. Ikeda E, Tsutsumi Y, Yoshida H, Yanagi K. Goblet cell carcinoid of vermiform appendix with ovarian metastasis mimicking mucinous cystadenocarcinoma. *Acta Pathol Japon* 1991;41:455-460.
12. Burke AP, Sobin LH, Federspiel BH, Shekitka KM, Helwig EB. Goblet cell carcinoids and related tumors of the vermiform appendix. *Am J Clin Pathol* 1990;94:27-35.
13. Park K, Blessing K, Kerr K, Chetty U, Gilmour H. Goblet cell carcinoid of the appendix. *Gut* 1990;31:322-324.
14. Al-Talib RK, Mason CH, Theaker JM. Combined Goblet cell carcinoid and mucinous cystadenoma of the appendix. *J Clin Pathol* 1995;48:869-870.
15. Anderson NH, Somerville JE, Johnston CF, Hayes DM, Buchanan KD, Sloan JM. Appendiceal goblet cell carcinoids: a clinicopathological and immunohistochemical study. *Histopathology* 1991;18:61-65.
16. Watson PH, Alguacil-Garcia A. Mixed crypt cell carcinoma. A clinicopathological study of the so-called "Goblet cell carcinoid". *Virchows Arch A* 1987;412:175-182.
17. Klöppel G, Perren A, Heitz PU. The Gastroenteropancreatic Neuroendocrine Cell System and Its Tumors: The WHO Classification. *Ann NY Acad Sci* 2004;1014:13-27.
18. Bajetta E, Catena L, Procopio G, Bichisao E, Ferrari L, Della Torre S, et al. Is the new WHO classification of neuroendocrine tumours useful for selecting an appropriate treatment?. *Ann Oncol* 2005;16:1374-1380.
19. Volante M, Rindi G, Papotti M. The grey zone between pure (neuro)endocrine and non-(neuro)endocrine tumours: a comment on concepts and classification of mixed exocrine-endocrine neoplasms. *Virchows Arch* 2006;449:499-506.
20. Klöppel G, Anlauf M. Epidemiology, tumour biology and histopathological classification of neuroendocrine tumours of the gastrointestinal tract. *Best Pract Res Clin Gastroenterol* 2005;19:507-517.
21. Rindi G, Klöppel G. Endocrine tumors of the gut and pancreas tumor biology and classification. *Neuroendocrinology* 2004;80:12-15.
22. Subbuswamy SG, Gibbs NM, Ross CF, Morson BC. Goblet cell carcinoid of the appendix. *Cancer* 1974;34:338-44.
23. Warkel RL, Cooper PH, Halwig EB. Adenocarcinoid, a mucin-producing carcinoid tumor of the appendix. *Cancer* 1978;42:2781-93.