

ERİŞKİN HASTADA SEREBELLAR GANGLİOGLİOM (OLGU SUNUMU)

Dr. İlhan ELMACI*, Dr. Fatih BAYRAKLI*, Dr. Özlem KURTKAYA**, Dr. Selçuk PEKER*, Dr. Aydın SAV**,
Dr. M. Necmettin PAMİR*

ÖZET: Gangliogliomlar santral sinir sisteminin mikst tümörlerindedir ve genellikle çocuklarda görülürler. Daha sıklıkla supratentorial lokalizasyon gösteren bu tümörler, en sık nöbet şikayetine yol açarlar. Tedavisi cerrahi olan bu tümörlerin anaplastik tipinde radyoterapi de kullanılabilir. Bu yazıda sunduğumuz olgu, baş ağrısı ve denge-sizlik yakınmaları olan 49 yaşında bir erkek hastadır. Olgumuzda tümör bu tip tümörlerde nadir görülen bir lokalizasyon olan serebellumda bulunmaktaydı.

ANAHTAR KELİMELEER: Serebellum, gangliogliom, mikst tümör

SUMMARY: CEREBELLAR GANGLIOGLIOMA IN AN ADULT: A CASE REPORT. Gangliogliomas are mixed type tumors of central nervous system and generally occur in childhood. These tumors are mostly localized in supratentorial region and often present themselves with seizures in different types. Surgery is the first choice of treatment, if the anaplastic component of the tumor is prominent in histopathological evaluation, radiotherapy may be added to the surgical intervention. We present a case of 49-year-old male who presented with headache and balance disturbances have added recently. In our case the tumor localisation is in the cerebellum, which is very rare for such kind of tumors.

KEY WORDS: Cerebellum, ganglioglioma, mixed tumor

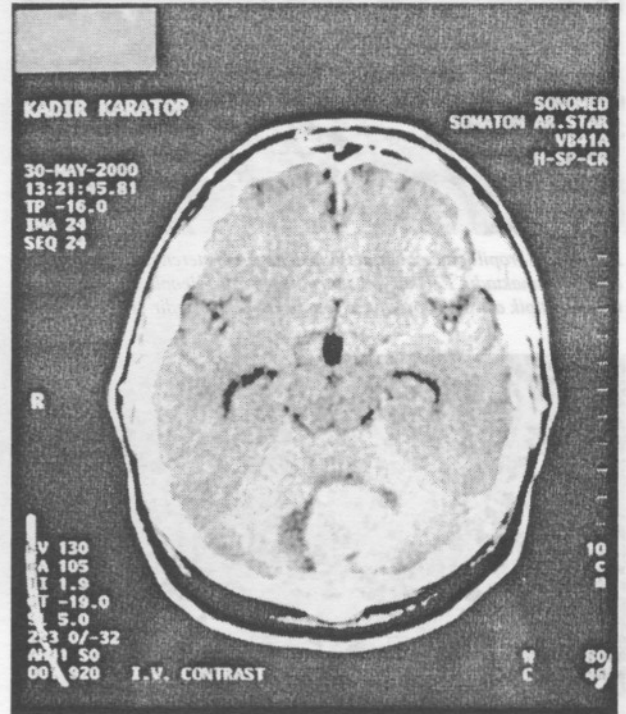
GİRİŞ

Santral sinir sisteminin olgun nöral ve glial hücrelerinin birlikteliğinden oluşan tümörleri mikst nöroglial tümörler olarak adlandırılır (1,2). Gangliogliom bu tümörlerin nadir rastlananlarından biridir ve değişen oranlarda bir araya gelen ganglion hücreleri ve glial hücrelerin oluşturduğu mikst bir tümördür (1,3). Bu iki hücre grubu da neoplastik değişim özellikleri gösterebilirler. Gangliogliomlar çocuklarda erişkinlere oranla daha sık görülür. Daha sıklıkla supratentorial bölgede yerleşen bu tümörler, en sık olarak epileptik şikayetlere neden olur (1,2,4). Genellikle yavaş büyüme eğiliminde olan bu tümörlerin malign özellik gösterme oranları düşüktür (1,5,6,7). Tercih edilmesi gereken tedavi yöntemi tümörün cerrahi olarak gross total rezeksiyonu olup, tümör anaplastik özellik de gösteriyorsa cerrahi tedavi sonrası radyoterapi uygulanabilir.

OLGU

Sağ elini kullanan, 49 yaşında erkek hasta yedi aydır var olan baş ağrısı şikayetlerine son iki aydır denge-sizlik şikayetinin de eklenmesi üzerine kliniğimize başvurdu. Hastanın fizik muayenesi, rutin hematolojik ve biyokimyasal tetkikleri normaldi. Nörolojik muayenesinde gait ataksi dışında patolojik bulgu saptanmadı. Hastanın yapılan kranial bilgisayarlı tomografi (BT) incelemesinde posterior fossada vermise uyan bölgede, orta hattın sola doğru genişleyen, izodens, heterojen kontrast tutan ve kistik komponent içeren bir yer kaplayıcı kitle tespit edildi (Resim 1). Kranial magnetik rezonans görüntüleme (MRG)'de kitlenin dördüncü ventriküle bası oluşturduğu, kistik komponent içerdiği ve solid bölümünün yoğun kontrast tutulumu gösterdiği tespit edildi (Resim 2). Prone pozis-

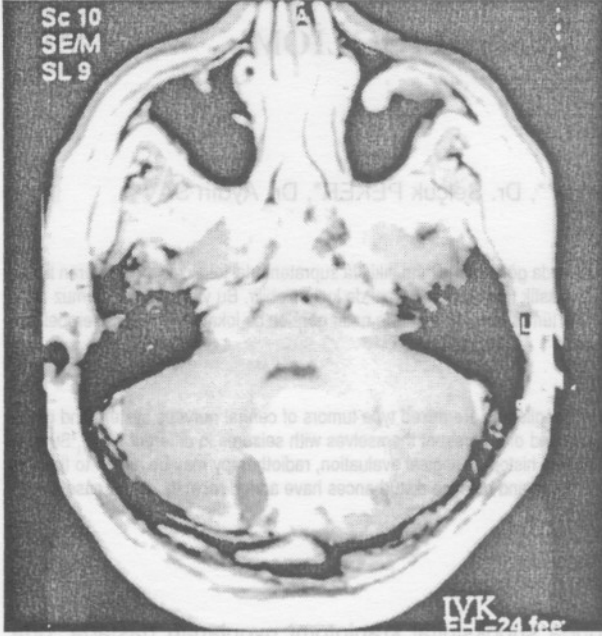
yonda suboksipital kraniotomi uygulanan hastada, orta hattın sola doğru geçen tümör dokusunun etraf dokudan daha koyu renkte ve oldukça kanamalı olduğu ve derin planda nöral doku ile sınırlarının belirgin olmadığı görüldü. Tümör mikrosürjikal yöntemlerle gross total olarak çıkarıldı. Ameliyat sonrası dönemi sorunsuz geçen hastanın, erken dönemde yapılan kranial MRG'de tentorium kenarında mevcut rezidü dışında tümörün gross total çıkarıldığı görüldü.



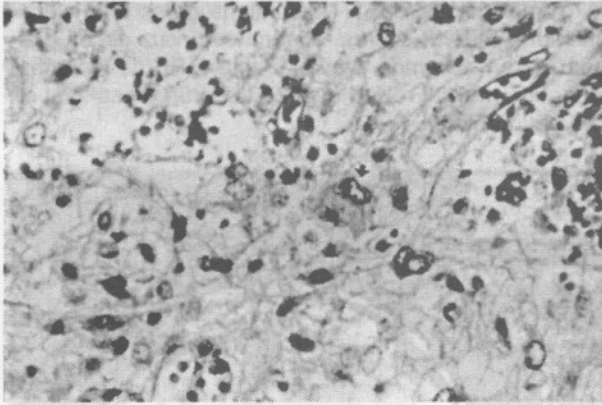
Resim 1: Aksiyal düzlemde yapılan BT posterior fossada vermise uyan bölgede, orta hattın sola doğru genişleyen, izodens, heterojen kontrast tutan ve kistik komponent içeren bir yer kaplayıcı kitleyi gösteriyor.

* Marmara Üniversitesi Nöroşirürji Anabilim Dalı

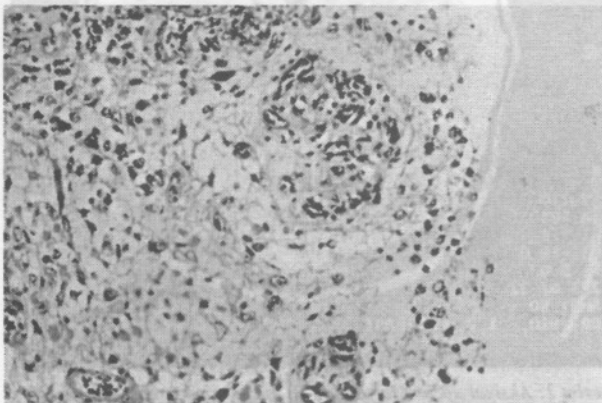
** Marmara Üniversitesi Nörolojik Bilimler Enstitüsü
Nöropatoloji Bölümü



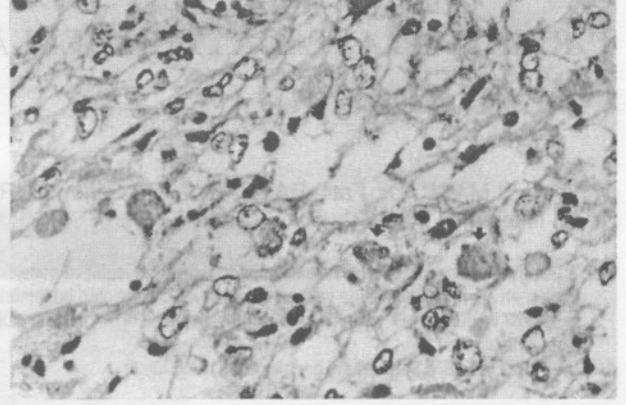
Resim 2: MRG'de kitle dördüncü ventriküle baskı oluşturuyor, kistik komponent içeriyor ve solid bölümü yoğun kontrast tutulumu gösteriyor.



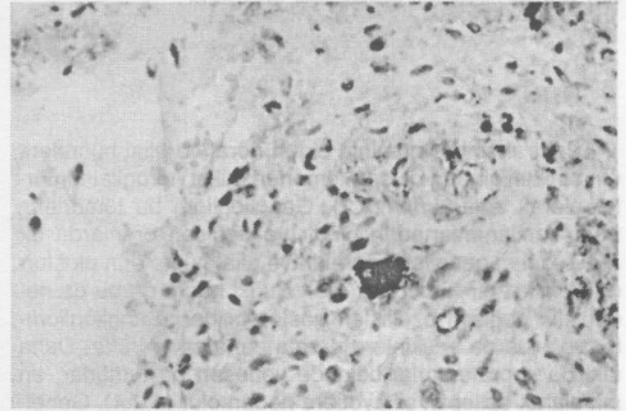
Resim 3: Nöropil içinde belirgin binükleasyon gösteren atipik nöron (ok) bulunmaktadır. Perikaryon sınırı düzensizdir. Neoplastik nöron çevresinde atipik astrositik proliferasyon dikkat çekmektedir. (H-E x 200)



Resim 4: Neoplastik hücreler arasında glomeruloid görünümülü vasküler endotelial proliferasyon adaları izlenmektedir. (H-E x 200)



Resim 5: Eozinofilik granüler cisimcikler. İçleri granüler materyal ile dolu çevre nöropilden iyi sınırla ayrılan yapılar (ok) izlenmektedir. (H-E x 200)



Resim 6: Çift nükleuslu neoplastik nöron perikaryonu içinde şiddetli sinaptofizin immunoreaktivitesi izlenmektedir. (Streptavidin-anti-sinaptofizin x 100)

PATOLOJİK BULGULAR

Gönderilen materyal makroskopik olarak 2.5x1.5x0.4 cm boyutlarında, kirli beyaz renkli, yumuşak kıvamlı doku parçası niteliğinde idi. Mikroskopik incelemede astrositlerden ve nöronlardan oluşan mikst tipte bir hücre proliferasyonu izlendi. Tümörün nöronal komponenti garip şekilli, büyük tek nükleuslu veya iki nükleuslu nöronal hücreler içermekteydi. (Resim 3). Astrositik komponentte mitoz yanı sıra vasküler endotelial proliferasyon (Resim 4) ile nekroz alanları izlendi. Neoplastik hücrelerin arasında zeminde eozinofilik granüler cisimcikler (Resim 5) görüldü. Tümördeki nöronal elemanlar sinaptofizin immunohistokimyası ile sitoplazmik ve şiddetli immunopozitivite gösterdi. (Resim 6). Tümörün astrositik komponentinin fokal ve sitoplazmik vimentin immunoreaktivitesi verirken, GFAP ile diffüz ve sitoplazmik immunoreaktif olduğu saptandı. Tüm bu bulgular ışığında histopatolojik tanı anaplastik gangliogliom olarak değerlendirildi.

Postoperatif dönemde Radyasyon Onkolojisi Anabilim Dalına konsülte edilen hasta, radyoterapi programına alındı.

TARTIŞMA

Gangliogliomlar genellikle çocuklar ve genç erişkinlerde görülen mikst tip (nöroepitelyal grup) santral sinir sistemi tümörleridir (1,2). Gangliogliomlar gangliositomlar ile beraber primer santral sinir sistemi tümörlerinin %0.4-7'sini oluştururlar (3,8). Hakim ve arkadaşlarının bildirdikleri seride 5384 intrakranial tümürlü hastanın sadece 18'inde (%0.33) gangliogliom ile karşılaşmıştır (1). Gangliogliom vakalarının %5'i Down sendromu, korpus kallozum agenezisi, polimikrogiria ve Turcot sendromu gibi konjenital anomalilere eşlik eder (3,8,9). Bu tümörler genellikle yavaş büyüyen ve prognozları iyi olan tümörler olup, çoğunlukla supratentorial yerleşim gösterirler. Lokalizasyon olarak en sık temporal lobda görülmekle beraber, frontal lob ve 3. ventrikül bölgesi de sıklıkla görüldükleri yerlerdir. Parietal lob, oksipital lob, 4. ventrikül, serebellum, talamus, hipotalamus, pineal bölge, beyin sapı ve spinal kord yerleşimli tümörler de bildirilmiştir (1,4). Olgumuzda tümör serebellumda yerleşmiş olup, gangliogliomlar için ender rastlanan lokalizasyonlardan birini oluşturmaktadır.

Bu tümörlerin klinik bulguları yavaş gelişir ve genellikle antiepileptik tedaviye direnç gösteren epileptik nöbetler şeklindedir. Literatürde gangliogliomlu hastalarda nöbet insidansı %75-100 arasında değişen oranlarda bildirilmektedir (1,2,4). Epileptik nöbetlerin şekli tümör lokalizasyonuna göre değişim gösterir. Serebellar nöbetler klinik olarak alt fasial kaslar ve orbiküler kaslarda tek taraflı tonik veya klonik kasılmalar, tonik göz ve kafa deviasyonları, aynı taraf üst ekstremitede anormal hareketler ve otonomik disfonksiyon bulgularıyla ortaya çıkabilir (10,11). Bizim olgumuzda, literatürde tarif edilen şekilde bir serebellar nöbet tespit edilmemiştir.

Radyolojik olarak gangliogliomlar sıklıkla kistik ve/veya kalsifiye lezyonlar olarak karşımıza çıkarlar. Bu tümörler kranial BT ve MRG incelemelerinde genellikle kontrast madde tutulumu göstermekte olup, en fazla kontrast madde tutulumu solid ve anaplastik tip gangliogliomlarda izlenir (1,3,5,12,13). Kontrast öncesi kranial BT incelemelerinde tümör dokusu genellikle izodens veya hiperdendir. Tümör T1 ağırlıklı MRG incelemelerinde hipoveya isointens, T2 ağırlıklı MRG incelemelerinde ise hiperintens olarak görülür ve şiddetli kontrast madde tutulumu gösterir (1,3,12,13). Tümörün kistik komponentinin BT ve MRG incelemelerindeki görünümü kist içeriğinin serebrospinal sıvı, protein ve hemorajik komponentlerinin varlığına göre farklılıklar gösterir. Literatürde bu genellemelere uymayan nöroradyolojik vaka bildirimleri olmuştur (3). Bu bakımdan gangliogliomların radyolojik ayırıcı tanısında porensefalik boşluklar, araknoid kistler, astrositomlar ve oligodendrogliomlar yer alır.

Histopatolojik olarak gangliogliomlar nöronal ve glial elementlerden oluşurlar (1,3). İki farklı hücre grubunun tümör içindeki oranları farklılık göstermekle birlikte, tümörü oluşturan her iki hücre grubu da neoplazinin sitolojik özelliklerini gösterebilirler (1). Tümörün nöronal kısmı iyi diferansiyel fakat anormal ganglion hücrelerinden oluşur ve normal nöronlara kıyasla bu hücreler kortekste düzgün olmayan bir şekilde yerleşirler. Tümörün glial komponenti sıklıkla astrositik olmakla beraber, oligodendroglia benzeri hücrelerden de oluşabilir (1,6). Miller ve arkadaş-

ları gangliogliomların doğru histopatolojik tanısı için dört önemli özellik tarif etmişlerdir: 1) potansiyel olarak nöronları andıran geniş hücre kümeleri, 2) glial hücrelerin neoplastik nöron hücrelerinin etrafında perinöral kümeleşme göstermemesi, 3) fibrozis ve 4) kalsifikasyonun varlığı (6). Bu bulgulara rağmen tam bir histopatolojik tanı için sinaptofizin, S-100, vimentin, NFP, kromogranin A, nöropeptid Y gibi immunohistokimyasal nöronal ve glial işaretleyicilere bakılabilir (6,9,14). Olgumuzda nöronal hücrelerde sinaptofizin, S-100 ve vimentin pozitif olarak boyanmıştır. Tümör dokusunun mikroskopik incelemesinde atipi, mitoz, nekroz, vasküler endotelial proliferasyon ve eozinofilik cisimcikler görülmüştür.

Ayırıcı tanıları arasında kortikal ve subkortikal infiltratif gliomlar önemli yer tutarlar. Özellikle kortikal yayılım gösteren oligodendrogliomlar sıklıkla gangliogliom olarak yanlış tanı alabilirler (18). Gangliogliomlar kompakt bir kitle olarak izlenirken, infiltratif gliomlarda neoplastik hücreler tamamen diferansiyasyon gösteren normal nöronların arasında infiltratif olarak yayılır ve bu normal nöronların etrafında belirli bir dizilim (satellitosis) gösterirler (18). Sinaptofizin immunohistokimyası, neoplastik ve normal nöronları birbirinden ayırdedebilecek bir boyanma özelliği göstermediği için ayırıcı tanıda kullanılmaz. Bu nedenle gangliogliomlarda garip şekilli, iki nükleuslu nöronları görmek tanı koydurucudur (18). Nöronal-gliyal tümörlerin ayırıcı tanısındaki diğer lezyonlar pleomorfik ksantoastro-sitom ve hipotalamik hamartomdur (18). Gangliogliomlar pleomorfik ksantoastro-sitomdan ksantik hücrelerin bulunmaması, hamartomlardan ise neoplastik astrositik komponentinin varlığı nedeni ile ayrılırlar. Ayırıcı tanı arasına giren diğer bir antite olan meningioangiomas, kalınlaşmış kortikal damarların ürettiği ganglion hücrelerinden zengin lobule ve kollagenize lezyonlardan dolayı ganglion hücre plazmalarına benzeyebilir (18).

Gangliogliomların esas olarak hamartomatöz karakterde olduğu ve dolayısıyla histopatolojik olarak iyi huylu davranacakları da belirtilmiştir (1,5,6,8). Histolojik olarak çok fazla yoğun çekirdek veziküllerinin görülmesi ve tirozin hidroksilaz pozitifliği tümörün nöronal komponentinin ektopik nöral krest dokusu olduğunu düşündürmekte ve hamartomatöz karakterde olduğu görüşünü desteklemektedir. Gangliogliomların agresif seyri, genellikle glial elementlerine bağlı olarak oluşmaktadır (9,15).

Gangliogliomlar için temel tedavi yaklaşımı, tümörün total cerrahi rezeksiyonudur (1,2,5,16,17). Radyoterapinin tedavideki yeri tartışmalı olmakla beraber, cerrahi sonrası rezidüel tümörü olan, nüks eden, anaplastik ve oligodendroglial benzeri hücre komponenti olan vakalarda postoperatif dönemde uygulanmalıdır (1). Vakamızda anaplastik özellik gösterdiğinden radyoterapi programına alınmıştır.

Gangliogliomlu hastaların yaşam süreleri cinsiyetle ilgili bir değişim göstermeyip, 7-17 yıl arasında değişmektedir (1,5,7,16). Anaplastik özellik gösteren vakalarda ise bu süre azalmaktadır. Literatürde tümörün biyolojik davranışının histopatolojik bulgularla tam bağlantılı olmadığı belirtilen yazılar olmakla birlikte, klinik prognoz astrositik komponentin oranıyla ilişkili olduğunu belirten yazılar da vardır (1,8). Bu bakımdan gangliogliomlarda histopatolojik analiz prognozda tespiti bakımından ayrı bir özellik taşımaktadır.

