MERKEL HÜCRELİ KARSİNOM (BEŞ OLGU SUNUMU)

Dr. M. Akif DEMİR*, Dr. Taner AKALIN**, Dr. Sait ŞEN**, Dr. Gülşen KANDİLOĞLU**

ÖZET: Merkel hücreli karsinom, deri tümörlerinin yanısıra metastatik tümörlerle de ayırıcı tanı sorunları yaratabilen kötü prognozlu bir tümördür. Makalemizde sunulan 5 olgunun klinik ve patolojik özellikleri değerlendirilmiştir. Üçü kadın, ikisi erkek olan olguların yaş dağılımı 26-79 arasında olup yaş ortalaması 57,4'tür. Tümör boyutları 1-13 cm arasındadır. İmmunohistokimyasal belirleyicilerle pozitiflik oranları, pansitokeratin için 5/5, sitokeratin 20 için 5/5, sitokeratin 7 için 0/5, nöron spesifik enolaz için 4/5, kromogranin için 3/5 ve sinaptofizin için 3/5'tür. Yalnızca sitokeratin 20 ile değil, pansitokeratin, kromogranin ve sinaptofizin ile de noktasal (dot-like), hilal biçiminde (kresentik) ve her ikisinin birleşiminden oluşan taşlı yüzük görünümünde boyanma gerçekleştiği dikkati çekmiştir. Bir olgunun izlemi hakkında bilgi edinilememiştir. Üç olgu, ilk eksizyondan 10, 24 ve 28 ay sonra yitirilirken, bir olgu halen, 26 ay sonra, sağdır.
ANAHTAR SÖZCÜKLER: Deri, Merkel hücreli karsinom, nöroendokrin tümör.

SUMMARY: MERKEL CELL CARCINOMA: REPORT OF FIVE CASES. Merkel cell carcinoma is a skin tumor with poor prognosis that may pose differential diagnostic problems with some primary skin tumors as well as metastatic ones. In this report, 5 Merkel cell carcinoma cases were evaluated regarding their clinical and histopathologic findings. Three patients were women and two were men. The mean age was 57,4 (range: 26-79). Tumor size range was 1-13 cm. Positivity for immunohistochemical markers were 5/5 for pancytokeratin, 5/5 for cytokeratin 20, 0/5 for cytokeratin 7, 4/5 for neuron specific enolase, 3/5 for chromogranin and 3/5 for synaptophysin. Dot-like, crescentic or signet-ring type staining patterns were seen for cytokeratin 20. The same pattern was also observed for pancytokeratin, chromogranin and synaptophysin. Three cases were died of their tumor following 10, 24 and 28 months after the initial excision. One of the cases was alive after 26 months, and the last one was lost to follow-up.
KEY WORDS: Skin, Merkel cell carcinoma, neuroendocrine tumor.

GİRİŞ

Derinin primer nöroendokrin tümörü olan Merkel hücreli karsinomlar (MHK), seyrek rastlanan, çoğunlukla ileri yaşta erkek olgularda ve genellikle baş-boyun bölgesinde gelişen nodüler lezyonlardır (1). Ortak özelliklerinin olması nedeniyle "nöral krest" kökeni üzerinde duranların yanısıra, primer olarak deri kökenli olduğunu savunan araştırmacılar da vardır (2,3,4). MHKlar, skuamöz hücreli karsinom ya da diğer tümörlerle senkron, metakron ya da içiçe gelişim gösterebilir (5-8). Güneş ışığı ve arsenik etkisi etiyopatogenezde sorumlu tutulan etkenlerdendir (5-7,9,10). Ayırıcı tanıda, başta akciğerin küçük hücreli karsinom (KHK) metastazı olmak üzere, diğer yuvarlak hücreli tümörler ve lenfoma düşünülmelidir. MHK'da sitokeratin 20 (CK20) ile noktasal boyanma %90 gibi yüksek oranlarda bildirilmektedir (11-14). Nöroendokrin belirleyicilerle de boyanabilen MHK'un sitokeratin 7 (CK7) ile boyanma özellikleri açısından farklı sonuçlar sözkonusudur (14-16).

İmmünsupresyona yol açan hastalıklar ve transplantasyon olgularında insidensi ve başka tümörlerin eşliği de artmaktadır (9,17,18). Kalça, uyluk ya da gövde lokalizasyonlu olgular kötü prognozludur (19,20). Kemosensitif olmakla birlikte, metastazlı ya da lokal ilerlemiş olgularda kemoterapiye (KT) seyrek olarak yanıt alınır (21). Metastatik olgularda KT'ye radyoterapi (RT) eklenmesi etkin palyasyon sağlar (22). Seyrek de olsa spontan regresyon görülebilir (23).

Beş olguluk serimizde MHK, patolojik ve klinik yönleriyle ele alınmaktadır.

GEREÇ YÖNTEM

Formalinle fikse, parafine gömülü blokların kesitleri, rutin hematoksilen eozin boyamadaki özelliklerinin yanısıra immunohistokimyasal (İHK) boyanma özellikleriyle de değerlendirildi. Labeled Streptavidin-Biotin (LSAB) yöntemiyle yapılan, mikrodalga fırında antijen geri-kazanımı da uygulanan İHK boyamalarda, pansitokeratin, sitokeratin 20, sitokeratin 7, nöron spesifik enolaz, kromogranin ve sinaptofizin belirleyicileri değerlendirildi.

BULGULAR

Olgulara ait klinik bilgiler ve immunohistokimyasal boyanma özellikleri Tablo 1'de verilmiştir. Olguların üçü kadın, ikisi erkek olup, ortalama yaş 57,4 (26-79) idi. Tümörlerin ikisi gluteal, biri sırt, biri bacak (dış malleol), diğeri saçlı deri yerleşimliydi. Lezyonlardan biri ülsero-vejetan nitelikte iken, diğerleri deri-derialtında ve nodüler gelişim gösteriyordu. Lezyon boyutları 1-13 cm arasındaydı. Dört no'lu olguda tümöre yakın dört satellit nodül saptanırken, 5 no'lu olguda 13 ve 9 cm çaplı, inguinal ve gluteal bölgede yerleşmiş, eşzamanlı iki lezyon dikkati çekiyordu.

Rutin hematoksilen-eozin boyalı kesitlerde, dar sitoplazmalı tümör hücrelerinde çekirdeklerin genellikle yuvarlak şekilli olduğu, nükleer membran düzensizlikleri gösterdikleri, kromatin ağının homojen ve granüler (kumlanmış) görünüm taşıdığı, ancak bazılarında kromatin marjinasyonunun da seçilebildiği, nükleoluslarının belirsiz olduğu görüldü. Bu hücrelerin, ince fibröz stromal septumlarla ayrılmış tabakalar, trabeküller, yer yer hücre dizileri oluşturarak geliştikleri, epitelyal tabakaların merkezi kısımlarında tümör nekrozu ve mitotik figürlerin sık olduğu gözlendi (Resim 1).

IHK boyamalarda, panCK 5/5, CK20 5/5, CK7 0/5, NSE 4/5, kromogranin 3/5 ve sinaptofizin 3/5 olguda pozitif olarak saptandı. CK20 yanısıra pansitokeratin, kromogranin ve sinaptofizinde de noktasal, kresentik ya da her ikisinin birleşiminden oluşan taşlı yüzük görünümünde boyanma gözlendi (Resim 2-3). Beş no'lu olguya, ayırıcı tanı açısından ayrıca CD45RO, CD79, CD20, CD99, desmin ve vimentin uygulandı, herhangi birinde pozitif boyanma saptanmadı.

TARTIŞMA

Merkel hücreli karsinomlar daha çok ileri yaşlardaki erkek olgularda ve öncelikle baş-boyun bölgesinde bildirilmektedir (1). Beş olgu ile sınırlı serimizde genelleme yapılamamakla

* Celal Bayar Üniversitesi Tıp Fakültesi Patoloji Anabilim Dalı
** Ege Üniversitesi Tıp Fakültesi Patoloji Anabilim Dalı

TABLO 1: OLGULARIN KLİNİK VE İMMÜNOHİSTOKİMYASAL ÖZELLİKLERİ

Olgu No:	1	2	3	4	5
Özellik					
Yaş	72	55	55	79	26
Cinsiyet	E	K	E	K	K
Lokalizasyon	Gluteus	Saçlı deri, sağ parieto-oksipital	Sırt	Dış malleol	Gluteus ve inguinal
Boyut	1 cm	İlk eksizyon boyutu bilinmiyor	5x4x4 cm	6x5x4 cm ülsero-vejetan; 1-2 cmlik 4 satellit nodül.	Gluteus: 9 cm İnguinal: 13x5 cm
Eksizyon alanında nüks	+	+	+	Diz altı amputasyon	Yok
Metastaz	İnguinal lenf nodu (tanıdan 3 ay sonra)	Posterior servikal lenf nodu (tanıdan 4 ay sonra)	Pankreasta 8 cm kitle (tanıdan 1 yıl sonra)	İnguinal lenf nodu (yaklaşık 2 yıl sonra)	Yok
Tedavi	İzlemi yok	RT	Reeksizyon sonrası Adj RT	Diz altı amputasyon	RT tamamlandı
İzlem	Sağkalım?	Tanıdan 10 ay sonra ex.	Tanıdan 28 ay sonra ex.	Tanıdan 24 ay sonra ex.	26 ay sonra kontrolünde sorun yok.
PanCK	+	+	+	+	+
CK20	+	+	+	+	+
CK7	-	-	-	-	-
Kromogranin	+	+	+	-	-
Sinaptofizin	-	+	+	+	-
NSE	-	+	+	+	+

RT: radyoterapi, panCK: pansitokeratin, CK20: sitokeratin 20, CK7: sitokeratin 7, NSE: nöron spesifik enolaz

birlikte ilginç özellikler bulunmaktadır: Tümör yalnızca bir olguda saçlı deride yerleşirken, ikisinde gluteal, birinde sırt gibi seyrek ve kötü prognoz beklenen bölgelerde gelişmiştir. Alt ekstemite yerleşimli olguda gelişim biçimi ülsero-vejetandır. Beklenenin aksine, kadın hastalar çoğunluktadır.

En genç olgumuz 26 yaşındadır ve literatürde bildirilmiş 15 yaşında olgu vardır (24). Bu olgumuzda histopatolojik özellikler ve CK20 ile tipik ve tek tip noktasal boyanma, MHK ile uyumludur. Bu bulgulara karşın, olgunun genç, tümörün iki ayrı odakta ve büyük boyutlarda oluşu nedenleriyle, ayırıcı tanı açısından ayrıca CD45RO, CD20, CD79, CD99, desmin ve vimentin uygulanmış, herhangi birinde pozitif boyanma saptanmamıştır.

Olgularımızın mikroskopik incelemesinde, karakteristik MHK histomorfolojisi dışında adenoid yapılar ya da farklı bir diferansiyasyon bulgusu gözlenmemiştir. Kaynaklarda MHK olgularında skuamöz hücreli karsinomla senkron, metakron ya da içiçe gelişim, melanositik, leiomyosarkomatöz ya da lenfoepitelyoma benzeri diferansiyasyonlar bildirilmiştir (5-8, 25). Ayırıcı tanıda, yüzeyel yayılan melanomun da dikkate alınması gerekebilir. Buna ilişkin olarak, yetmiş altı yaşında bir erkek hastanın yüzünde gelişen ve histomorfolojisi yüzeyel yayılan melanoma benzeyen "İntraepidermal MHK" bildirilmiştir (26).

MHK'ların nöroendokrin, nörofilament ve epiteliyal belirleyicilerle pozitif boyandıkları bilinmektedir (1). Serimizde özgün boyanma paterni nedeniyle CK20 ve literatürdeki farklı boyanma sonuçları nedeniyle CK7 üzerinde özellikle durul-

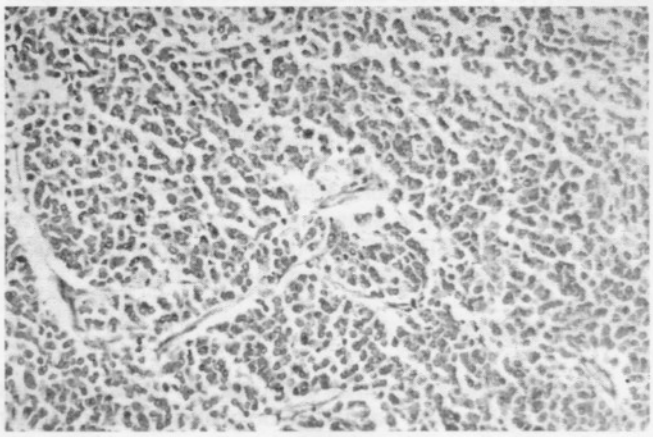

Resim 1: Merkel hücreli karsinom (HE x100).

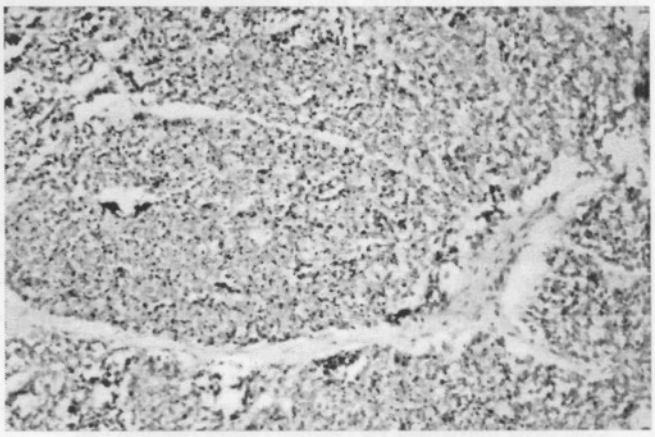

Resim 2: Sitokeratin 20 ile noktasal boyanma (x40).

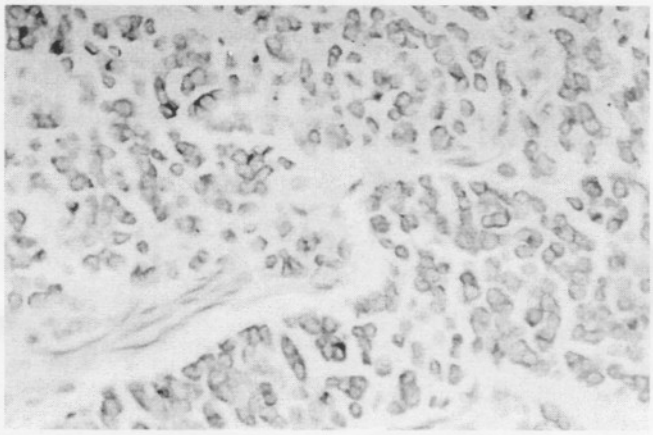

Resim 3: Kromogranin ile kresentik, yer yer noktasal boyanma (x400)

muştur. CK20'nin kutanöz PNET, deri eki tümörleri ve akciğerin küçük hücreli karsinomlarında negatif olması, son zamanlarda üzerinde durulan tiroid transkripsiyon faktörü 1'in (TTF-1) MHK'da negatif oluşu ayırıcı tanıda önem taşımaktadır (11,13,27-29). Tükrük bezinin KHK'larında da, beş olgunun üçünde CK20 pozitifliği bildirilen bir makalede, CK20'nin ancak tükrük bezi KHK'ları dışındaki KHK'larla ayırıcı tanıda yararlı olabileceği öne sürülmektedir (30). Olgularımızda, CK20 için tanımlanan nükleusun bir kenarına komşu, sitoplazmik noktasal (dot-like) boyanma, yalnızca 5 no'lu olguda tek tip boyanma olarak izlenmiştir. Diğer olgularda ise noktasal, kresentik ve ikisinin birleşiminden oluşan taşlı yüzük görünümünde boyanma paternleri bir aradadır.

CK7 ile boyanma olmadığını bildirenlerin yanı sıra, pozitiflik saptadığını bildiren araştırmacılar da vardır. Normal Merkel hücreleri CK7 ile boyanabilmektedir (16). Jensen ve ark. MHKda da %26 oranında pozitiflik bildirirken, diğerleri bu boyanmayı saptayamamışlardır (14,15). Sunduğumuz beş olgunun hiçbirinde CK7 ile boyanma saptanmamıştır.

Prognozu belirleyen etkenler tanı sırasındaki evre, nükle ilişkili özellikler, cerrahinin ve RTnin etkisi, nüks durumunda KT ve sağkalım süresi olarak bildirilirken, gövde yerleşimlilerin en kötü prognozlu olduğu vurgulanmaktadır (19,20). Bir no'lu olgunun izlem bilgisi elimizde değildir. Ancak üç olgunun, ilk eksizyondan sonra yaklaşık 20 ay dolayında metastazlarla yitirilmesi, MHKun agresif davranış biçimi ile uyumludur. Nüks, üç olgumuzda lokal, birinde bölgesel lenf nodunda gelişmiş, sağlıklı olan olguda saptanmamıştır. Üç no'lu olguda, tanıdan bir yıl sonra pankreasta tümöral kitle saptanmıştır. Ancak biyopsi yapılamadığı için primer bir tümör ya da metastaz olduğu belirlenememiştir. Tanı sırasındaki radyolojik taramalar da bu kitlenin metastaz olabileceği düşüncesini desteklemektedir. Literatürde ampüller somatostatinoma ve MHK birlikteliği bildirilen bir olgu, eş zamanlı farklı tümör olasılığını da akla getirmektedir (31).

Lokal nüksün, cerrahi sınırın uygun alınmayışı ve RT eklenmeyişi ile bağlantılılı olduğu, multimodal terapi ile remisyon sağlanabileceği bildirilmiştir (19). MHK, agresif bir tümör olarak bilinmesine karşın, Memorial Sloan-Kettering Kanser Merkezi'ne ait 109 olguyu içeren seride, 5 yıllık sağkalım oranı %74 olarak bildirilmektedir. Evre I olgularda tümör çapının bağımsız belirleyici olduğu kabul edilen ve hastalıksız sağkalım açısından elektif lenf nod diseksiyonunun tek bağımsız parametre olduğu öne sürülen çalışmada, nüks oranı %55, en sık nüks alanı bölgesel akım yönündeki lenf nodları olarak bildirilmektedir. Aynı seride nüks sonrası hastalığa özgü sağkalım %62'dir. Elektif lenf nod diseksiyonunun nüksü azalttığı, fakat sağkalım süresine belirgin bir etkisinin olmadığı vurgulanmaktadır (32).

KAYNAKLAR

1. Reed RJ, Argenyi Z. Tumors of neural tissue. In: Lever's Histopathology of the Skin. Elder D, Elenitsas R, Jaworsky C, Johnson B, editors. 8th ed. New York: Lippincott-Raven publishers; 1997. p 977-1009.
2. Moll I, Moll R, Franke WW: Formation of epidermal and dermal Merkel cells during human fetal skin development. J Invest Dermatol 1986; 87: 779-87.
3. McKenna Boot P, Rowden G, Walsh N: The distribution of Merkel cells in human fetal and adult skin. Am J Dermatopathol 1992; 14: 391-6.
4. Vortmeyer AO, Merino MJ, Boni R, Liotta LA, Cavazzana A, Zhuang Z. Genetic changes associated with primary Merkel cell carcinoma. Am J Clin Pathol 1998; 109: 565-70.
5. Foschini MP, Eusebi V. Divergent diferentiation in endocrine and nonendocrine tumors of the skin. Semin Diag Pathol 2000,17:162-8.
6. Iacocca MV, Abernethy JL, Stefanato CM, Allan AE, Bhawan J. Mixed Merkel cell carcinoma and squamous cell carcinoma of the skin. J Am Acad Dermatol 1998; 39: 882-7
7. Tsuruta D, Hamada T, Mochida K, Nakagawa K, Kobayashi H, Ishii M. Merkel cell carcinoma, Bowen's disease and chronic occupational arsenic poisoning. Br J Dermatol 1998; 139 :291-4.
8. Simstein NL, Sduggs NK. Merkel cell tumor: two cases. Int Surg 1998; 83: 60-2.
9. Miller RW, Rabkin CS. Merkel cell carcinoma and melanoma: etiological similarities and differences. [Abstract]. Cancer Epidemiol Biomarkers Prev 1999; 8: 153-8.
10. Ohnishi Y, Murakami S, Ohtsuka H, Miyauchi S, Shinmori H, Hashimoto K. Merkel cell carcinoma and multiple Bowen's disease: incidental association or possible relationship to inorganic arsenic exposure? J Dermatol 1997; 24: 310-6.
11. Nicholson SA, McDermott MB, Swanson PE, Wick MR. CD99 and cytokeratin-20 in small-cell and basaloid tumors of the skin. [Abstract]. Appl Immunohistochem Molecul Morphol 2000; 8: 37-41.
12. Scott MP, Helm KF. Cytokeratin 20: a marker for diagnosing Merkel cell carcinoma. Am J Dermatopathol 1999; 21: 16-20.
13. Schmidt U, Muller U, Metz KA, Leder LD. Cytokeratin and neurofilament protein staining in Merkel cell carcinoma of the small cell type and small cell carcinoma of the lung. Am J Dermatopathol 1998; 20: 346-51
14. Jensen K, Kohler S, Rouse RV. Cytokeratin staining in Merkel cell carcinoma: an immunohistochemical study of cytokeratins 5/6, 7, 17, and 20 [Abstract]. Appl Immunohistochem Molecul Morphol 2000; 8: 310-5.
15. Chu P, Wu E, Weiss LM. Cytokeratin 7 and cytokeratin 20 expression in epithelial neoplasms: a survey of 435 cases. Mod Pathol. 2000; 13: 962-72.
16. Lundquist K, Kohler S, Rouse RV. Intraepidermal cytokeratin 7 expression is not restricted to Paget cells but is also seen in Toker cells and Merkel cells. Am J Surg Pathol 1999; 23: 212-9
17. Ziprin P, Smith S, Salerno G, Rosin RD Two cases of Merkel cell tumour arising in patients with chronic lymphocytic leukaemia. Br J Dermatol 2000; 142: 525-8.
18. Penn I, First MR. Merkel's cell carcinoma in organ recipients: report of 41 cases. Transplantation 1999; 68: 1717-21.
19. Ott MJ, Tanabe KK, Gadd MA, Stark P, Smith BL, Finkelstein DM, Souba WW. Multimodality management of Merkel cell carcinoma. Arch Surg 1999; 134: 388-92.
20. Skelton HG, Smith KJ, Hitchcock CL, McCarthy WF, Lupton GP, Graham JH. Merkel cell carcinoma: analysis of clinical, histologic, and immunohistologic features of 132 cases with relation to survival. J Am Acad Dermatol 1997; 37: 734-9.
21. Voog E, Biron P, Martin JP, Blay JY. Chemotherapy for patients with locally advanced or metastatic Merkel cell carcinoma. Cancer 1999; 85: 2589-95.
22. Fenig E, Brenner B, Katz A, Rakovsky E, Hana MB, Sulkes A. The role of radiation therapy and chemotherapy in the treatment of Merkel cell carcinoma. Cancer 1997; 80: 881-5.
23. Connelly TJ, Cribier B, Brown TJ, Yanguas I. Complete spontaneous regression of Merkel cell carcinoma: a review of the 10 reported cases. Dermatol Surg 2000; 26: 853-6.
24. Allen PJ, Zhang ZF, Coit DG. Surgical management of Merkel cell carcinoma. Ann Surg 1999; 229: 97-105.
25. Cooper L, Debono R, Alsanjari N, Al-Nafussi A. Merkel cell tumour with leiomyosarcomatous differentiation. Histopathology 2000; 36: 540-3.
26. Hashimoto K, Lee MW, D'Annunzio DR, Balle MR, Narisawa Y. Pagetoid Merkel cell carcinoma: epidermal origin of the tumor. J Cutan Pathol 1998; 25: 572-9
27. Ordonez NG. Value of thyroid transcription factor-1 immunostaining in distinguishing small cell lung carcinomas from other small cell carcinomas. Am J Surg Pathol 2000; 24: 1217-23.
28. Kaufmann O, Dietel M. Expression of thyroid transcription factor-1 in pulmonary and extrapulmonary small cell carcinomas and other neuroendocrine carcinomas of various primary sites. Histopathology 2000; 36:

415-20.
29. Agoff SN, Lamps LW, Philip AT, Amin MB, Schmidt RA, True LD, Folpe AL. Thyroid transcription factor-1 is expressed in extrapulmonary small cell carcinomas but not in other extrapulmonary neuroendocrine tumors. Mod Pathol 2000; 13: 238-42.
30. Chan JK, Suster S, Wenig BM, Tsang WY, Chan JB, Lau AL. Cytokeratin 20 immunoreactivity distinguishes Merkel cell (primary cutaneous neuroendocrine) carcinomas and salivary gland small cell carcinomas from small cell carcinomas of various sites. Am J Surg Pathol 1997; 21: 226-34.
31. Fincher RK, Christensen ED, Tsuchida AM. Ampullary somatostatinoma in a patient with Merkel cell carcinoma. Am J Gastroenterol 1999; 94: 1955-7.
32. Allen PJ, Zhang ZF, Coit DG. Surgical management of Merkel cell carcinoma. Ann Surg 1999; 229: 97-105.