

DERİDE EOZİNOFİL İNFİLTRASYONU İLE BİRLİKTE ANGİOLENFOİD HİPERPLAZİ (ALH) "KİMURA HASTALIĞI"

Bir Olgu Bildirisi.

Prof.Dr.Feriha ÖZ*, Yrd.Doç.Dr. Figen AKSOY*, Uzm.öğr.Dr. Sergülen DERViŞOĞLU*
Prof.Dr. Agop KATOGYAN**

ÖZET: ALH nadir görülen, selim gidişli bir hastalıktır. Lezyon, sıklıkla baş boyun bölgesinde, subkutan veya intradermal yerleşim gösteren, angiomatöz papül şeklindedir. Histolojik olarak olgun ve immatür damar proliferasyonu ile birlikte atipik endotel, histiyosit, eozinofil lökositler ve mononükleer iltihap elemanlarından oluşmuş, lobüler infiltrasyon olarak gözlenir. Olgumuzdaki yüzeysel dermada yerleşimli ALH'nin histolojik bulguları incelendi ve ilgili literatür gözden geçirilerek tartışıldı.

SUMMARY: *Angiolenfoid hyperplasia with eosinophil in the skin (Kimura's disease):* Angiolymphoid hyperplasia with eosinophilia is an uncommon benign disorder. The lesions which are papule like swellings are usually found intradermally or in the subcutaneous tissue of the head and neck. Histologically the lobules show the unusual combination of mature and immature vascular proliferation with histiocyte, lymphocyte and eosinophil infiltration. In our case, we have studied the histological findings of the ALH, located at the superficial dermis. The related literature was reviewed and discussed.

ALH nadir görülen, selim gidişli bir hastalıktır, (6).

İlk kez 1948'de Kimura ve arkadaşları tarafından tarif edilmiştir. Bu araştırmacılar, gördükleri lezyonu, lenfoid doku hiperplazisi gösteren, anormal bir granülasyon dokusu olarak düşünmüşlerdir, (1).

Aynı lezyon, çeşitli yazarlar tarafından iltihabi reaksiyonla birlikte giden, atipik vas-küler proliferasyon olarak da tanımlanıp, değişik adlandırmalar yapılmıştır. Şöyle ki; "Eozinofilik lenfoid granüloma" (Chang 1962), "Kimura hastalığı" (Fujita 1963), "Yumuşak dokunun eozinofilik granülomu" (Kawada 1965), gibi...

Kimura hastalığının İngiliz literatüründe ilk bahsedilişi 1969'da Wells ve Whimster tarafından eozinofilik ile giden subkutan yerleşimli angiolenfoid hiperplazi şeklinde olmuştur, (1,4,7).

Wilson Jones ve Bleehan da Kimura hastalığını atipik veya psödopyojenik granülom başlığı altında bildirmişlerdir, (1,4,7).

Benzer olgular Peterson ve arkadaşları ile Winer ve Levin tarafından da sunulmuştur. Tüm bu olgulardaki ortak özellik, lezyonun dermada, atipik endotel proliferasyonu gösteren damar gelişmesine bağlı papül şeklinde oluşumlarla karakterize olmasıdır (1).

Kandil, Mehregan ve Shapiro ile, 1971 de Reed ve Terazakis tarafından ilave olgular yayınlanmıştır, (1).

Bu çalışmaların ortak özelliği, olguların aslında tek bir antiteyi kapsamasıdır. Mikroskopik bulguların çeşitliliği, lezyonun gelişmesinin değişik evrelerinde oluşuna, yada, değişik konak cevabına bağlı olduğu şeklinde yorumlanmıştır (1).

Genellikle genç erişkin dönemde rastlanan, klinikte sıklıkla baş ve boyun bölgesinde yerleşimli, 2-4 mm çapında papül yada nodül şeklinde görülen bir lezyondur (1). Birkaç olguda göğüs ve ekstremiteler yerleşimi de bildirilmiştir (1,5,7).

Hastalık lokal ekzisyonlardan sonra nüks edebilmektedir. Nüks nedeni ile lezyon, sıklıkla yanlış olarak anjiosarkom şeklinde değerlendirilmiştir (1). Bazı hastalarda kanda

* Cerrahpaşa Tıp Fakültesi, Patoloji Anabilim Dalı.

** Cerrahpaşa Tıp Fakültesi, Dermatoloji Anabilim Dalı.

eozinofilinin olaya eşlik ettiği bildirilmiştir. Birkaç hastada bölgesel lenf düğümünde reaktif değişiklikler dışında sistemik patolojik bulguya rastlanılmamıştır (1).

Shapiro ve arkadaşlarının olgularında lezyon, operasyon öncesi epidermal kist, kist sebace, hemangiom, granuloma pyojenikum, dermatofibrom, juvenil melanom, nevüs, silendirom, lipomatozis gibi ön tanılar almıştır, (5).

Histolojik olarak lezyon, orta ve derin dermiste, ya da sabkutan yerleşimli olup, nadiren yüzyüsel dermada da yerleşim gösterebilir (1,4,6). Bu bölgeler fibröz doku ile çevrili damardan zengin lobüller şeklindedir. Lobüllerde olgun yada immatür damar proliferasyonu mevcuttur. Olgun damarlar, genellikle dilatedir, çevrelerinde iltihabi hücre infiltrasyonu vardır. Damar gelişmesinin çoğunluğunu immatür damarlar oluşturur. Bunlar, birkaç tabakadan oluşan, şişkin, atipik endotel hücreleri ile döşelidir. Bu hücrelerin sitoplazmaları, geniş, eozinofilik ve vakuollü olup, bir histiositi anımsatmaktadır, (1,4).

Bazı endotel hücrelerinde mitoz vardır (7). Damarlar arasında bu endotel hücreleri, açılmamış damar yapılarına benzeyen topluluklarda oluştururlar. Bu damar proliferasyonuna ek olarak, çevrede bol eozinofil, lenfosit, mast hücreleri ve histiosit infiltrasyonu gözlenir. Lenfositler bazen ortalarında şişkin hücre kümeleri içeren, folliküle benzer topluluklar oluştururlar, (3,4,7).

Shapiro ve arkadaşları, olgularında, bazı özel boyalar kullanmışlardır. Bu çalışmaları, damarların çevresinde, Alcian Blue ve Aldehit Fuchsin ile kuvvetle reaksiyon veren ve Toluidin mavisi ile metakromatik boyanan, asid mukopolisakkarid gölcükleri saptamışlardır. Elastik lif boyaları ile proliferen damarların duvarlarında elastik lif bulunmadığı gösterilmiştir. Fakat bazı kalın duvarlı damarlarda, lamina elastikanın varlığı saptanmıştır. Van Gieson boyası, lezyonlu alanda az miktarda kollagen lif varlığını göstermiştir. Hücreler arasında ve damarların çevresinde bol retikulum lifi görülmüştür. Olguların bazılarında Prusya mavisi ile hemosiderin saptanmıştır, (5).

ultrastrüktürel ve histokimyasal çalışmalar, lezyonun çoğunluğunu oluşturan hücrelerin, histiosite benzeyen endotel niteliğinde olduğunu ortaya koymuştur.

ALH'li bir olguda uygulanan enzim çalışmalarında endotel hücreleri ile histiositlerin ortak özellikleri incelenmiştir. Solunum enzimleri pozitif olarak bulunmuş ve kuvvetli DPNH aktivitesi, damar proliferasyonunu oluşturan hücrelerin birbiri ile sıkı bağlantı göstermediklerini ortaya koymuştur. Atipik endotel hücreleri Alkalen fosfatla reaksiyon vermemiş, fakat bu hücreler ATP az, indoksiel esteraz, ve DPNH için kuvvetli pozitif bulunmuşlardır.

Alkalen fosfatez sadece lezyonun çevresindeki, tek sıra normal endotelle döşeli olgun kapillerlerde pozitif olarak gözlenmiştir. Lezyonun orta kısımlarında bol miktarda indoksiel esteraz pozitifliği saptanmıştır.

Diğer enzimatik reaksiyonların negatif olduğu gözlenmiştir, (1).

Ultrastrüktürel olarak 3 tipte damar yapısı tarif edilmiştir.

Bunlar; 1- Olgun görünüşlü damarlar.

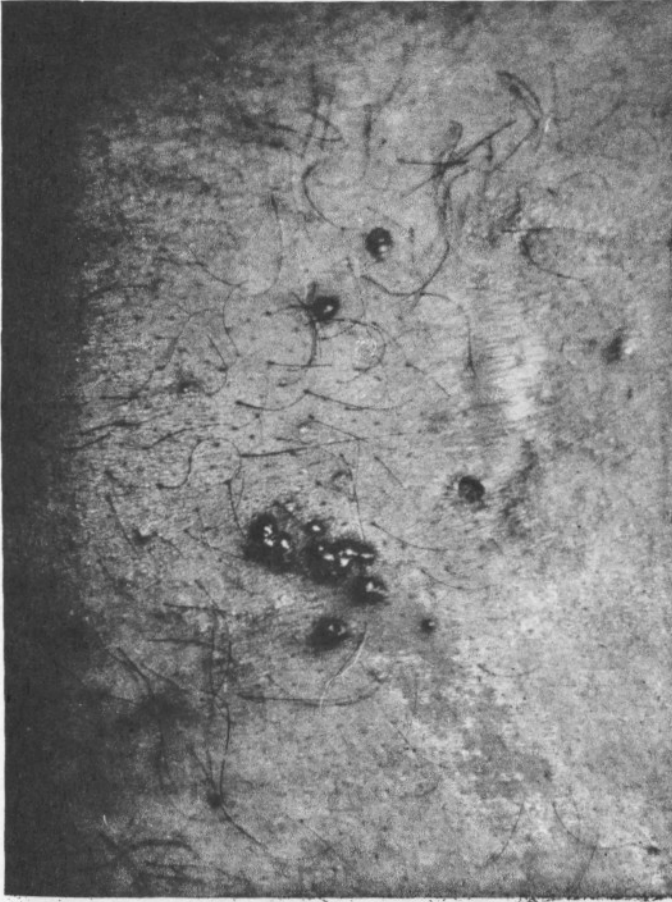2- Psödölümen oluşturan atipik endotel hücrelerinin topluluklarından oluşan damarlar .

3- Diğer hücreler yada bazal membranla çevrelenmiş, lümen ile ilişkiz izole hücreler, (1).

Yukarıda kısaca özelliklerini belirttiğimiz ALH, olgumuzla benzerlik göstermesi ve literatür incelendiğinde, çok nadir görülen bir hastalık olması nedeni ile sizlere olgumuzu sunmayı uygun gördük.

OLGU

44 yaşında erkek hasta. Sırtta skapulalar arasında, orta hata doğru bazıları lineer dizilme gösteren, angiomatoz, en büyüğü 0,4 cm çapında, sert, kaşıntılı, papüller nedeni



Resim 1: En büyüğü 0,4 cm
çapında Lineer dizilme göste-
ren angiomatöz papüller.

ile deri kliniğine başvurmuş, (Resim I).

Klinikte Kaposi sarkomu, angiosarkom ve hemangiom ön tanıları ile biopsi yapılmış-
tı.

Biopsi yeterli alınamadığı için kesin tanıya varılamamıştı. Daha sonra yapılan ikinci
biopside (patolojik protokolü-11590/86) eozinofil infiltrasyonu ile giden ALH tanısı ko-
nuldu. Hastanın diğer sistemik bulgularında herhangi bir özelliğe rastlanmadı.

Kan Bulguları:

Eritrosit: 5.260.000/mm³

Sedimentasyon: 5-12-24

(1/2-1-2 saat)

Eozinofil: % 4,2

TARTIŞMA

Kimura Hastalığının damar proliferasyonu ile seyreden bir hastalık olduğu bir çok araştı-



Resim 2: Yüzeysel dermada yerleşim gösteren lobüler infiltrasyon (H.E.X. 32)

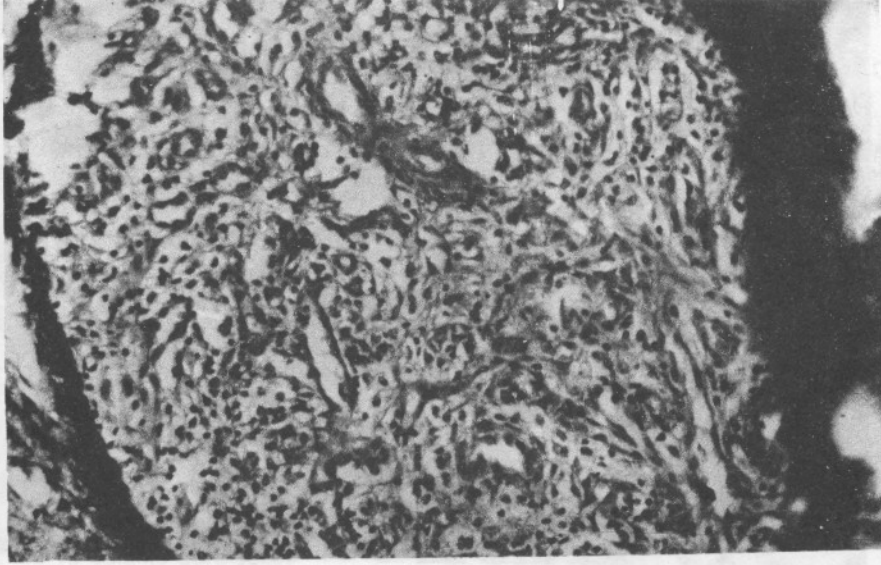
rıcı tarafından kabul edilmiştir. Özellikle Wells ve Whimster olgularında hastalığın erken döneminde aktif bir angiogenez olayını ortaya koymuşlar ve bunlara lezyon eskidiği zaman lenfosit infiltrasyonu ile birlikte fibröz doku gelişiminin katıldığını vurgulamışlardır, (7).

Bu damar proliferasyonunun bazen arter, bazen ven olduğu bildirilmektedir.

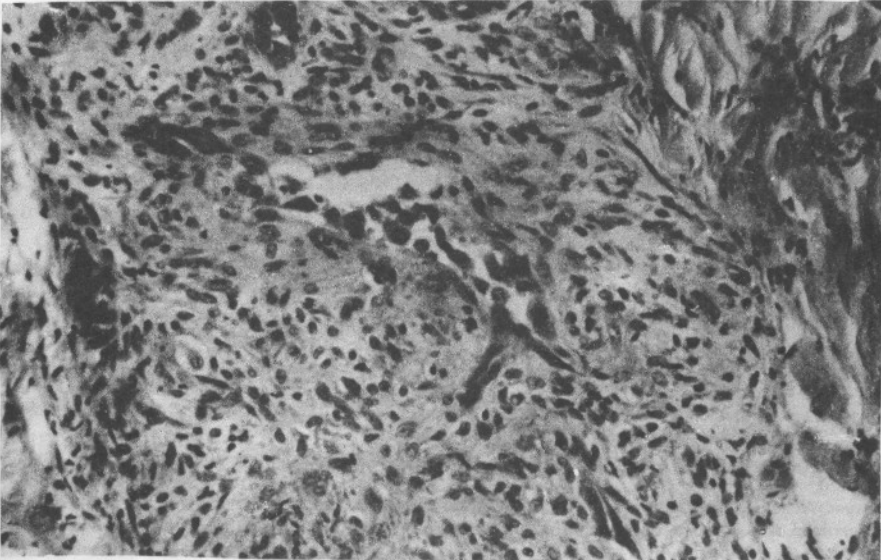
Olgumuzdaki temel özellik, bazıları düzensiz yapıda bol damar proliferasyonu, bunlar çevresinde yer yer yoğunlaşan endotel hücreleri, seyrek lenfosit, daha fazla eozinofil polimorf ve oval çekirdekli sitoplazmaları seçilemeyen hücrelerdir.

Damarlar daha çok genç damar yapısında idi. Endotel düzensiz yerleşim göstermekte ve şişkindi. Her ne kadar damar yapıları çokca ise de birbirinden ayrı ve uzakça lobul oluşturmaları, hemangiomda olduğu kadar sık olmamaları nedeniyle bulgular bizi kapiller hemangiom tanısından uzaklaştırıldı. Damarların lezyonu oluşturan elemanların çoğunluğunu teşkil etmesi, iltihabi hücrelerin azlığı, aradaki endotele benzer hücrelerin varlığı, iltihabi granülasyon dokusuna uymayan özelliklerdi. Bu ayırıcı tanıların ışığında, yukarıdaki özellikler nedeniyle vak'amızı Kimura Hastalığı olarak değerlendirdik. Bazı olgularda rastlanan, kanda eozinofillerde artış belirgin bir özellik olarak vurgulanmıştır, (7,5). Olgumuzda kanda eozinofil değeri % 4.2 dir. (N = % 0,5-4.5).

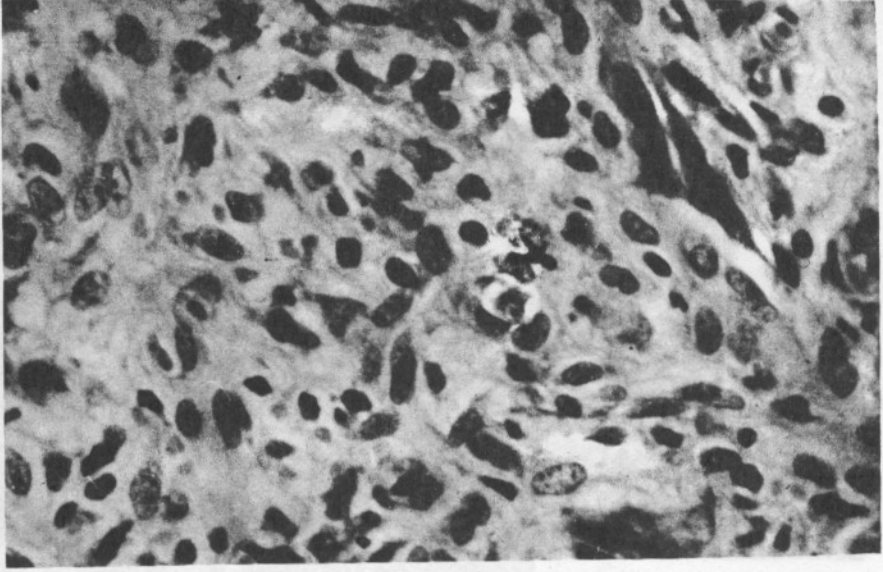
Lezyonda lobüller çevresinde fibröz bağ dokusunun görülmeysi, lenfositlerin azlığı



Resim 3: Prolifere damarlar (H.E.X. 200)



Resim 4: Atipik endotel proliferasyonu ve çevrede iltihabi infiltrasyon. (H.E.X. 200)



Resim 5: Prolifere, eozinofilik endotel hücre kümeleri, histiyositler ve iltihap hücreleri. (H.E.X. 500).

bu lezyonun gelişme evresinin erken döneminde oluşunu göstermektedir.

Bazı olgularda bildirilen mitoz bizim olgumuzda görülmemiştir, (7).

Wells ve arkadaşları lezyonun iltihabsal kökenli olduğunu ve olgulardan bazılarında bu iltihaba bir böcek ısırmasının yol açtığını bildirmişlerdir, (2). Buna rağmen pek çok araştırıcı lezyonunun selim gidişli, tümöral bir damar proliferasyonu olabileceğini de öne sürmüşlerdir.

Olgumuzdaki çok sayıdaki, damar ve endotel proliferasyonu olayı, bizde bu tür lezyonların damarsal kökenli selim gelişme olduğunu düşündürmektedir. Ancak hastada 1,5 ay içinde gözlediğimiz lezyonların gerilemeyişi ve histolojik bulguların özellikleri bu antitenin henüz açıklık kazanmamış patolojik bir durum olduğunu lezyonlar kadar klinik gidişinde uzun süre incelenmesi gerektiğini düşündürmektedir.

KAYNAKLAR

- 1- Castro, Carmen, and Winklemann, R.K.: Angiolymphoid Hyperplasia With Eosinophilia in the skin Cancer, 34: 1696-1705, (1974).
- 2- Friedmann, J.: Systemic Pathology; Nose, Throat and Ears, 3.Baskı/cilt 1, Churchill Livingstone, Edinburgh London Melbourne New York, sayfa 316-317, (1986).
- 3- Kissane, J.M.: Anderson's Pathology 8. Baskı, C.V. Mosby Company, St.Louis. Toronto. Princeton, sayfa 1604, (1985).
- 4- Lever, Walter.F.: Histopathology of the skin. 6.Baskı, Lippincott Company, Philadelphia, sayfa 646-647, (1983).
- 5- Mehregan, A.H., Shapiro, L.: Angiolymphoid hyperplasia with Eosinophilia. Arch.Derm; 103:50-57, Jan (1971).
- 6- Monk, B.E., Pembroke, A.C., Neill, S.M., Vivier, Adu.: Angiolymphoid hyperplasia with Eosinophilia. Journal of the Royal Society of Medicine, 78:863-864, Oct. (1985).
- 7- Reed, R.J., Terazakis, N.: Subcutaneous Angioblastic Lymphoid Hyperplasia With Eosinophilia (Kimura's Disease) Cancer, 29:480-497, Feb. (1972).