

REYE SENDROMU: ÜÇ OLGU NEDENİYLE KLİNİK VE HİSTOPATOLOJİK İNCELEME

Uzm. Dr. Sergülen Dervişoğlu (*) • Prof. Dr. Gülşen Özbay (*)
Yard. Doç. Dr. Figen Aksoy (*) • Uzm. Dr. Dolli Yafet Aji (**)

ÖZET: Reye sendromu etyolojisi henüz tam anlaşılamamış, seyrek görülmekle birlikte çocuk ölümlerine yol açabilen bir tablodur. Erken destekleyici tedaviyi gerektiren bu sendromun tanısında klinik, laboratuvar bulgular tedaviyi yönlendirebilirse de patolojik inceleme ile tanının desteklenmesi de önemle vurgulanmaktadır. Anabilim dalımıza Reye Sendromu ön tanısı ile gönderilen 2 otopsi olgusu ve postmortem olarak alınan karaciğer dokusu örneği incelenerek sendromun patolojik ve klinik özellikleri literatür bilgisi de gözden geçirilerek tartışıldı.

SUMMARY: Reye's syndrome is an acute postviral illness, largely of children. The pathogenesis of Reye's syndrome is incompletely understood. Although a clinical diagnosis of Reye's Syndrome is acceptable for initiating therapy and clinically managing a case of Reye's Syndrome, Pathologic confirmation of diagnosis should be required for scientific studies. Three patients with clinically suspected Reye's syndrome are investigated histopathologically. Their clinical, laboratory and histopathological findings are discussed with literature survey.

GİRİŞ

Reye Sendromu ilk olarak 1963'de Reye ve arkadaşları tarafından tanımlanmış olup, karaciğer ve diğer iç organların yağlı dejenerasyonu ve ensefalopati ile karakterlenen bir sendromdur (1,5,9,17,19,24,26,27,28).

En çok 5 yaşa kadar görülen hastalığın 8 yaşından sonra nadir olduğu ve sıklığının mevsimlerle ilintili olarak 1/2000 ile 1/100.000 arasında değiştiği bildirilmiştir. Çoğunlukla su çiçeği, influenza B, adenovirus gibi viral bir enfeksiyonun ardından ortaya çıkar (1,2,4,6,7,11,15,16,20,21,25,26,27).

Erişkinlerde de nadir olarak görülebileceği bildirilmiştir (1,2,19,29).

Salisilat, aflatoksin olası etyolojik faktör olarak öne sürülmüştür (5,11,16,19,21,23,27,30). Özellikle inflamasyonun olmayışı, ani başlangıç ve tam iyileşme ya da ölümle sonlanma toksik bir etkiyi düşündürmüştür (17,27,28).

Önceden sağlıklı olan bir çocukta hastalık, akut olarak kusma ile başlar, 24 saat içinde letarji, stupor, konvülsiyon ve koma gelişir. Hasta birkaç gün içinde iyileşir ya da ölür (9,16).

Laboratuvar bulguları değişken olmakla birlikte, olaya en çok hipoglisemi, kanda amoniyak seviyesi yüksekliği, transaminaz yüksekliği ve uzamış bir protrombin zamanı eşlik eder (2,5,8,9,17). İkter bazan gözlelenebilir (5).

Histopatolojik incelemede, parankim hücrelerinde, çekirdeğin santral yerleşimini değiştirmeyen, mikrovaziküller yağlı dejenerasyonu mevcuttur (8,9,26). Ağır olgularda parankim hücrelerinde glikojen kaybı ile birlikte, periportal hemorajik nekrozlar, portal alanda iltihabi hücre infiltrasyonu da eklenebilir (26). Ancak, klasik tabloda hepatit bulguları ve iltihabi hücre infiltrasyonu yoktur (3,8,9,26). Seyrek olarak kanaliküler kolestaz görülebilir (8,26).

Hepatik yetmezlik, santral sinir sistemi hasarından daha az hayat tehdit edici olup, normal karaciğer fonksiyonu genellikle geri döner (5).

(*) CTF Patoloji Anabilim Dalı

(**) CTF Çocuk Hastalıkları ve Sağlığı Anabilim Dalı

Elektron mikroskopik olarak, hepatosit ve nöronlarda belirgin mitokondrial bozukluklar gözlenmiştir. Ölümle sonuçlanan olgularda bile, hepatosit nekrozu görülmediği için, bu değişikliklerin ölümden dolayı meydana geldiği kabul edilmiştir (5,6,7,18,23).

OLGULAR

Olgu 1: 9 yaşında kız çocuk. 2 günlük kusma, karın ağrısı yakınmaları ve 3 gün önce geçirilmiş üst solunum yolu enfeksiyonu hikayesi mevcut. İlaç kullanımı tanımlanıyor.

Fizik muayene bulguları: Genel durum orta, uykuya eğilim var, skleralar ve cilt subikterik, ateş 36,5°C, kan basıncı 120/70 mmHg, batında sol hipokondrium biraz hassas, karaciğer kosta kavisini 5 cm. aşır, sert olarak ele geliyor. Diğer sistem bulguları normal.

Laboratuvar bulguları Tablo 1'de özetlenmiştir.

Seyir: Hastanede yattığı 2 gün içinde, hastanın genel durumu hızla bozularak hematemez başlamış. Zaman zaman delirium tablosuna giren hastanın bilinci giderek kapanmış. Dönem dönem generalize konvülsiyonlar geçiriyormuş. Hasta yatışının ikinci günü tüm destekleyici tedaviye rağmen eks olmuş. Öncesinde üst solunum yolu enfeksiyonu varlığı, bunu izleyen kusma, hematemez, hipoglisemi, ensefalopati tablosu, hepatomegali ve karaciğer enzimleri yüksekliği nedeni ile Reye sendromu olabileceği düşünülen olgu, otopsi için anabilim dalımıza gönderilmiştir.

Otopsi Bulguları: (Ot 38/86) Postmortem incelemede makroskopik olarak, son dönem bulgusu olduğu düşünülen sol kalp hipertrofisi ve dilatasyonu mevcuttu. Karaciğer şiş olup, kronik staz bulguları göstermekte idi. Tüm iç organlarda ve yumuşak dokularda hiperemi, ödem ve anoksik kanamalar gözlemlendi. Beyin şiş olup, serebellumda tonsiller herniasyon mevcuttu.

Mikroskopik incelemede, myokarda hafif hipertrofi bulguları izlendi. Akciğerde plevra altı ve alveol içi kanamalarla, ateletaziye eşlik eden akut şişme alanları vardı. Karaciğerde parankim hücrelerinde, çoğunlukla mikroveziküler, çekirdeği hücrenin kenarına itmeyen bir yağlanma mevcuttu. Bu yağlanma, frozen kesitlere yapılan Sudan III yağ boyası ile de (+) pozitif boyandı. Portal alanda safra kanaliküllerinin proliferasyonu ve duvarlarında, kanal içinde polimorf nüveli lökositleri içerdiği gözlemlendi. Böbrekte de tubulus epitelinde yağ boyası ile (+) pozitif boyanan vakuoller halinde ağır yağlı, dejenerasyon mevcuttu. Lenfoid dokular reaktif olup, diğer iç organlarda hiperemi saptandı. Beyin ileri derecede ödemli idi.

Olgu II: 4 yaşında erkek çocuk. 3 gün önce başlayan ateş, öksürük ve 2 gündür süre gelen sarı, sulu diyare nedeni ile yatırılmış.

Tablo 1:

Olğular	Hb	Hct	BK (Beyaz küre)	Kan Şekeri	Na	K	Total Bilürubin	SGOT	SGPT	Amon- yak	LP
							Direkt İndirekt				
Olgu I	%80	%40	2300/mm ³	%27	128 mol/lt	6,1 mol/lt	%8,09 %3,0	1994 mU/ml	968 mU/ml	Bakı- lamadı	
Olgu II	%10,3	%32	3600/mm ³	%85	128 mEq/lt	3,2 mEq/lt		2450/ml	71 U/ml	Ölçü- lemadi	P↑
Olgu III	%12	%37	17400/mm ³	%36	132 mEq/lt	5,7 mEq/lt	%4 %2,33 %1,67	4455 U/L	3904U/lt	%587mg	P↑ şeker↓

Fizik muayene bulguları: Genel durum çok kötü, bilinç kapalı, ateş 39°C, renk soluk, ikter yok, kalp tepe atımı 120/dakika, dinlemekle sağ akciğer bazalinde krepitan raller mevcut. Karaciğer 5,5 cm. ve sert olarak kosta kavsini aşıyor. Ense sertliği ve meningeal iritasyon bulguları mevcut. Diğer sistem bulguları doğal.

Laboratuar bulguları Tablo 1'de özetlenmiştir.

Seyir: Klinik ve laboratuar verileri sepsis, ensefalopati ve Reye sendromu olabileceği düşünülen hastanın yattığı 1 günlük süre içinde bilinci açılmamış, hematemez gelişmiş. Hasta aynı gün içinde ex olmuş ve otopsi için anabilim dalımıza gönderilmiş.

Otopsi bulguları: (Ot 64/86) Postmortem incelemede makroskopik olarak, nekrotizan appendisit, lokal peritonit, ağır membranöz kolit yanısıra diffuz karaciğer yağlanması gözlemlendi. Tüm iç organlarda ödem, anemik solukluk mevcuttu. Ödem beyinde serebellar tonsiller herniasyon yapacak kadar ağırdı. Geçirilmiş bir akciğer enfeksiyonunu gösteren akciğer bulguları ile plörit, kalp hipertrofisi saptandı. Ayrıca genel, anoksi bulguları vardı.

Histopatolojik incelemede akciğerde geçirilmiş pnömoniye eşlik eden, taze pnömoni gözlemlendi. Ayrıca kronik bronşit ve bronşiolit bulguları vardı. Karaciğerde mikroveziküler ve bazı alanlarda damlacıklar halindeki yağlanma, diffuz olarak mevcuttu. Kalın barsağın mikroskopik incelemesinde, nekrotizan membranöz kolit, gangrenöz appendisit ve lokal peritonite uyan bulgular saptandı. Böbrek tubulus epitellerinde granüllü ve kısmen vakuollü degenerasyon vardı. Beyin kesitlerinde ileri derecede ödem mevcut olup, sadece bir kesitte perivasküler mononükleer iltihabi hücre infiltrasyonu gözlemlendi. Bir alanda meningeal ödem ve hiperemiye eşlik eden seyrek polimorf nüveli lökosit varlığı ile fokal menenjit düşünüldü.

Olgu III: 3 yaşında erkek çocuk. 1 haftadır geçirmekte olduğu gripal enfeksiyonu takiben, 1 gündür şiddetli kusma yakınması ile getirilen hastanın Aspirin kullandığı bildirilmiştir.

Fizik muayene bulguları: Genel durum orta, uykuya eğilim mevcut, ateş 38°C, nabız 120/dakika ve ritmik, solunum 30/dakika, hiperventilasyonu var. Kan basıncı 120/60 mmHg. Karaciğer 1 cm ve orta sertlikte, kosta kavsini geçiyor. Diğer sistem bulguları doğal.

Laboratuar bulguları Tablo 1'de özetlenmiştir.

Seyir: Hastanın gelir gelmez geçirdiği generalize konvülsiyon nedeni ile yapılan lomber ponksiyonda basınç artışı ve şeker düşüklüğü saptanmış. Aynı anda kan şekeri de düşük bulunmuş. Yatışından 6 saat sonra şiddetli hematemez başlamış. Bilinç kapalı imiş, ara sıra gözlenen tonik kasılmalar giderek yerini deserebrasyon postürüne bırakmış. Solunum asidotikmiş. Karaciğer kosta kavsini 4 cm. geçiyormuş. Tedaviye yanıt alamıyarak, hasta yatışının ikinci günü kaybedilmiş. Aile otopsiye izin vermediği için, postmortem olarak karaciğerden doku örneği alınarak anabilim dalımıza gönderilmiş.

Patolojik inceleme: (Biopsi 867/86) Materyalin incelenmesinde Remak kordon düzeninin ileri derecede bozuk olduğu görüldü. Portal alanların hafifçe geniş olup, seyrek mononükleer iltihap hücresi içerdiği izlendi. Periportal parankim hücrelerinin sitoplazmalarında zerrecikler halinde yağ vakuolleri vardı. Uygulanan PAS boyası ile glikojenin tamamen kaybolduğu ve parankim hücrelerini dolduran yağ vakuollerinin belirginleştiği saptandı. Kupffer hücreleri hafifçe artmıştı.

TARTIŞMA

Reye sendromu nadir görülen ve özellikleri iyi tanımlanmış bir sendrom olmakla birlikte, klinik, laboratuar ve hatta patolojik olarak sıklıkla tanı güçlükleri yaratabilecek, etyolojisi ve patogenezini tam anlayışlamamış bir tablodur (5,27).

Reye ve arkadaşlarının 1963 yılında tanımladığından bu yana, bu nadir sendromla ilgili olarak pek çok araştırma yapılmıştır (5,20,24).

Hemen tüm araştırmacıların kabul ettiği bir nokta, sendromun öncesinde geçirilmiş bir üst solunum yolu enfeksiyonu, su çiçeği, influenza B, Coxackie B, adenovirüs gibi bir virütik enfeksiyonun olduğudur (1,2,4,6,7,11,15,16,20,21,25). Al-Tikriti, sendromun salisi-

lat gibi araya giren bir ajan tarafından değiştirilen virus-konak etkileşimin sonucu ortaya çıktığını öne sürmektedir (1).

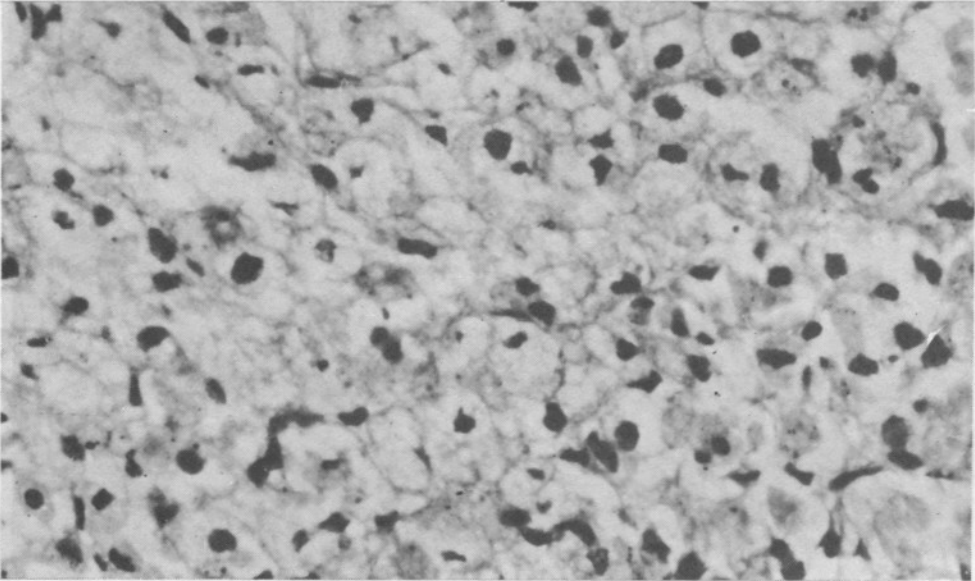
Literatürde, viral etyolojiyi destekleyen çalışmalar mevcuttur. Örneğin Alvira ve Mendoza, Reye sendromundan ölen 2 hastanın iskelet kaslarında, Hernandez ve arkadaşları ise bir hastanın karaciğer hücrelerinde elektron mikroskopik inceleme ile virüse benzer partiküller gördüklerini bildirmişlerdir (13).

Bazı araştırmacılar ışık mikroskobu ile gözlenen doku değişikliklerinin, Reye sendromu tanısı için yeterli olmadığını bu değişikliklerin başka nedenlerle de gelişebileceğini öne sürerek, tanıda elektron mikroskopik incelemeyi ve özellikle klinik ve laboratuvar bulguları, ön plana çıkartmaktadır (3,6,7,10). Ancak birçok araştırmacı ve bazı önemli merkezler histolojik olarak karaciğer yağlanması görülmesinin de Reye sendromu tanısı için gerekli bir kriter olduğu fikrinde birleşmektedir (1,4,5,9,17,18,24,25,26,27).

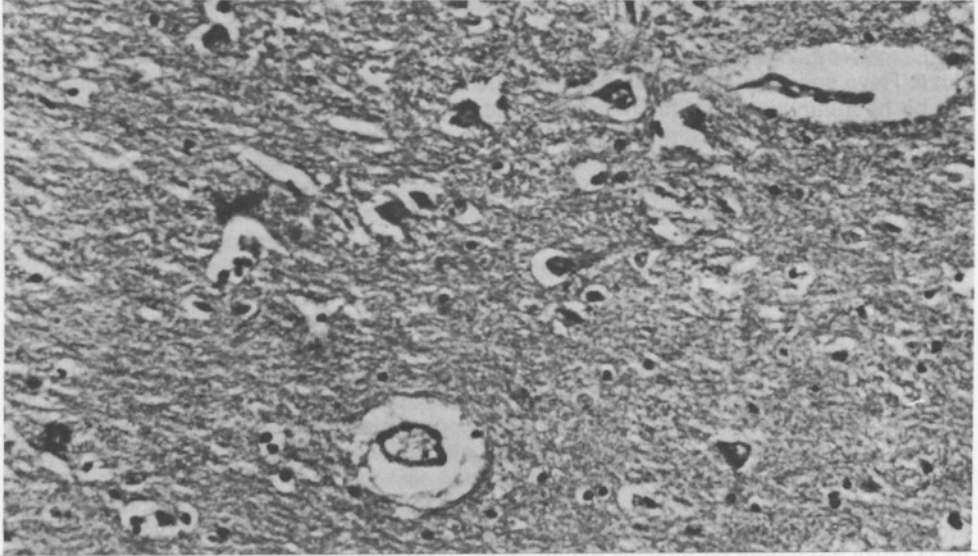
Anamnezdeki salisilat kullanımım üzerinde de literatürde farklı görüşler vardır. Bazı araştırmacılar salisilat kullanımının önemli rolünü savunurken (11,12,15,16,21,23,26,27,28,30,31), bazıları bunun rolünün rastlantıya bağlı olabileceğini öne sürmektedir (10,20).

Ayrıca, son yıllarda salisilizme bağlı olarak Reye sendromuna çok benzeyen klinik, laboratuvar ve patolojik değişikliklerin gelişebileceği gösterilmiştir (12,22,23,31). Böyle bir durumda, kesin tanı için elektron mikroskopik olarak Reye sendromuna özgü mitokondrial zararın ve serumda yine Reye sendromu lehine olan, belli bazı aminoasit (glutamin, alanin, lizin) seviyelerinin yüksekliğinin gösterilmesi önerilmektedir (14). Ancak, elektron mikroskopi uzun sürede sonuç veren bir inceleme, buna karşılık Reye sendromu erken tanı ve tedaviyi gerektiren bir hastalık olduğundan, daha çabuk sonuç veren biyokimyasal incelemenin tanı için çok daha önemli olduğu belirtilmektedir (14,22,31).

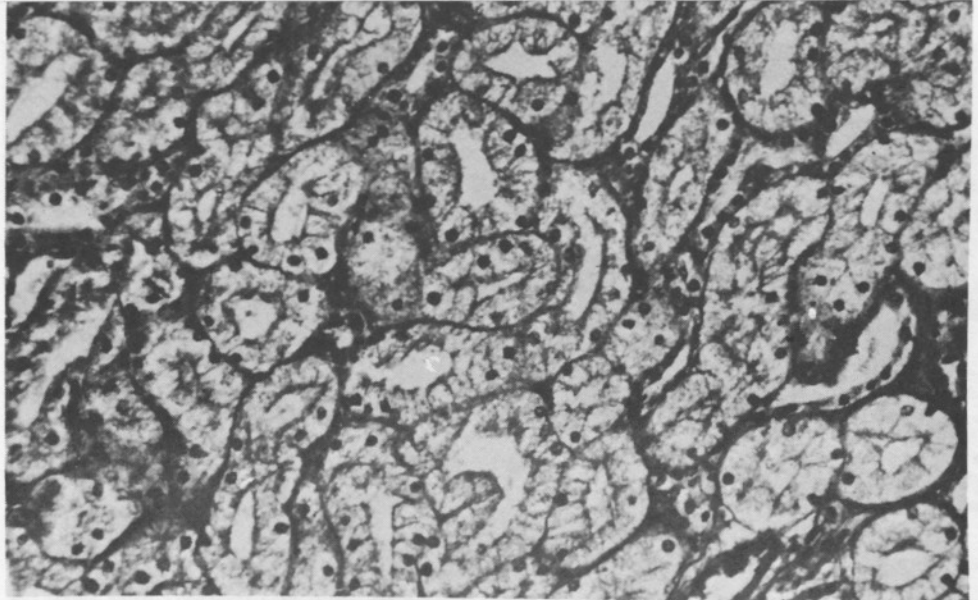
Salisilatlarla ilişkilil olarak, yapılan bir diğer çalışma da, aspirin dozu ile Reye sendromunun ortaya çıkışı arasındaki ilişkiyi araştıran Pinsky ve arkadaşlarının çalışmalarıdır. Bu çalışmada, doz ile hastalık riski arasında pozitif bir ilişki olduğu vurgulanmıştır (21). Buna karşılık Halpin ve arkadaşları, aynı tür bir çalışma yapmış, ancak sonuçları bu ilişkiyi desteklememiştir (11).



Resim 1. (Olgu III Biopsi No. 687/86) HE X 500
Hepatositlerde, çekirdeğin santral yerleşimini bozmayan, mikroveziküler yağlanma izlenmektedir.



*Resim II. (Olgu I Otopsi No. 38/86) HE X 200
Beyin kesitlerinde ara maddeyi gevşeten, Virchow-Robin aralıklarını genişleten,
belirgin ödem görülmektedir.*



*Resim III. (Olgu I Otopsi No. 38/86) HE X 200
Böbrek kesitlerinde, proksimal tubulus epitellerinde, küçük vaküoller halinde
yağlanma izlenmektedir.*

Bu bilgiler ışığında olgularımızı gözden geçirdiğimizde kesin bir Aspirin kullanımı anamnezi, sadece bir olguda mevcuttur. Olgu I ve III'te viral olması kuvvetle muhtemel üst solunum yolu enfeksiyonu hikayesi vardır. Olgu II'de ise viral kökenli olabilecek hastalık belirtileri yanında, eklenmiş bir bakterial enfeksiyonun bulguları da gözlenmiştir.

Her üç olguda da klinikte Reye sendromu kuvvetle düşünülmüştür. Bu klinik tanı bir çok laboratuvar bulgusu ile desteklenmektedir. Vakaların hepsinde tüm laboratuvar bulguları Reye sendromu için tipik değildir. Ancak, literatürde iki laboratuvar bulgu ile desteklenen uygun bir kliniğin bu tanı için yeterli olduğu bildirilmektedir (2). Tanı için literatürde öne sürülen temel kriterler viral enfeksiyon hikayesi, kusma, bilinçte belirgin değişiklikler, BOS'ta iltihabi hücre yokluğu, serum bilirubin düzeyinde hafif yükselme gözlenmesi ve ilaç intoksikasyonunun bulunmamasıdır. Destekleyici laboratuvar bulguları ise SGOT ve SGPT seviyelerinde yükselme, protrombin zamanında uzama, serum amonyak seviyelerinde yükselme ve hipoglisemidir. Yazar, pek çok araştırmacı, gibi bunlara ilişkin patolojik bulgular olarak da serebral ödem ve karaciğer yağlanması bildirmektedir (2).

Olgularımızın üçünde de karaciğer bulguları literatürde tanımlananlarla uyumludur (Resim I). İki otopsi vakamızda beyin değişiklikleri de tanıyı kuvvetlendirmekte (Resim II), bir olgumuzda böbrek tubulus epitellerindeki yağlanma da tanıya destek vermektedir (Resim III).

Sonuç olarak, klinik ve bazı laboratuvar testleri ile doku değişiklikleri birlikte değerlendirilerek, her üç olguda da Reye sendromunun gelişmiş olduğu kabul edilmiştir.

Hızlı ve fatal gidişli bir hastalık olan Reye sendromunun kesin ve erken tanısı hasta için hayati önem taşımaktadır. Tanının erken konması, biran önce destekleyici tedaviye geçilmesi için, doğru koyulması da kötü sonuçlar doğurabilecek yanlış ilaç tedavisinin önlenmesi açısından gereklidir.

Bu nedenlerle, hastalık nadir görülmekle birlikte her klinikçi ve patoloğun bilmesi ve gereğinde gözönünde bulundurması gereken bir sendromdur.

KAYNAKLAR

- 1- AL. Tikriti S.A., Rowe P.A., Munro A.J.: Adult Reye's Syndrome. J. Roy Soc. Med 77: 694-696 (1984).
- 2- Atkins J.N., Haponik E.F.: Reye's Syndrome in the Adult Patient. Am J Med, 67: 672 (1979).
- 3- Bonnel H.J., Beckwith B.: Fatty Liver in Sudden Childhood Death. AJDC 140: 30-33 (1986).
- 4- Corey L., Rubin, R.J., Bregman D., Greegg M.B.: Diagnostic Criteria for influenza B-Associated Reye's Syndrome: Clinical VS. Pathologic Criteria. Pediatrics, 60: 702-708, (1977).
- 5- Cotran R.S., Kumar V., Robbins S.L.: Pathologic Basis of Disease. 4th Edition. Philadelphia. London Toronto-montreal-Sydney-Tokyo Saunders Company p: 963 (1989).
- 6- Daugherty C.C., Heubi J.E.: Reye's Syndrome Associated With Adenovirus Infections. AJDC, 139: 1076 (1985).
- 7- Daugherty C.C., Gartside P.S., Heubi J.E., Saalfeld K., Synder J.: A Morphometric Study of Reye's Syndrome. Am J. Pathol, 129: 313-326 (1987).
- 8- Edington G.M.: Pathology of the Liver. Edit: Macsween R.N.M, Anthony P.P., Scheyer P.J., London. New York. Churchill Livingstone P: 216-217 (1979).
- 9- Edmondson H.A.: Anderson's Pathology. Edt.: Kissane J.M., Vol 2, 8th ed. St. Louis. Toronto. Princeton. The C.V. Mosby Company P: 1164 (1985).
- 10- Hall S.M.: Reye Study Criticized. JAMA 258: 391-393 (1987).
- 11- Halpin T.J., Holtzhauser F.J. et al.: Reye's Syndrome and Medication Use. JAMA, 248: 687-691 (1982).
- 12- Hansen J.R., McCray P.B., Bale J.F., Corbett A.J., Flanders D.J.: Reye Syndrome associated with Aspirin Therapy for systemic Lupus Erythematosus. Pediatrics 76: 202-205 (1985).
- 13- Hernandez F., Agulleiro B., Lujan E., Delgado A.: Reye Syndrome: Virus or Artifact in Liver? Am J Dis Child. 130: 1035-1036 (1976).
- 14- Hilty M.D., Romshe C.A., Delamater P.U.: Reye's syndrome and hyperaminoacidemia. J. Pediatr 84: 362-365 (1974).
- 15- Hurwitz E.S. Barrett M.J. et al: Public Health Service study on Reye's Syndrome and medications N Eng J Med 313: 849-857 (1985).

- 16- Hurwitz E.S., Barrett M.J. et al: Public Health Service Study of Reye's Syndrome and Medications Report of the Main Study. JAMA 257: 1905-1911 (1987).
- 17- Huttenlocher P.R., Trauner D.A.: Reye's Syndrome in infancy. Pediatrics 62: 84-90 (1978).
- 18- Meythaler J.M., Rajiv R.V.: Reye's Syndrome in Adults. Arch Intern Med 147: 61-64 (1987).
- 19- Nelson D.B., Kimbrough R., et al.: Aflatoxin and Reye's Syndrome: A case control Study. Pediatrics 66: 865-869 (1980).
- 20- Orłowski J.P., Gillis J., Kilham H.A.: A Catch in the Reye. Pediatrics 80: 638-642 (1987).
- 21- Pinsky P.F., Hurwitz E.S., Schonberger L.B., Gunn W.J.: Reye's Syndrome and Aspirin. Evidence for a Dose-Response Effect. JAMA 260: 657-661 (1988).
- 22- Quint P.A., Allman F.D.: Differentiation of Chronic Salicylism from Reye Syndrome. Pediatrics 74: 1117-1119 (1984).
- 23- Rennebohm R.M., Heubib J.E., Daugherty C.C., Daniels S.R.: Reye Syndrome in Children receiving Salicylate therapy for connective tissue disease. J Pediatr 107: 877-880 (1985).
- 24- Reye R.D.K., Morgan G., Baral J.: Encephalopathy and Fatty Degeneration of the Viscera. The Lancet Oct. 749-752 (1963).
- 25- Rogers M.F., Schonberger L.E., Hurwitz E.S., Rowley D.L.: National Reye Syndrome Surveillance, 1982. Pediatrics 75: 260-264 (1985).
- 26- Raubner B.H., Cox K.L.: Liver Pathology Edt.: Peters R.L., Craig J.R., New York-Edinburgh-London-Melbourne. Churchill Livingstone p: 69-72 (1986).
- 27- Starko K.M., Ray C.G., et al: Reye's Syndrome and Salicylate Use. Pediatrics 66: 859-864 (1980).
- 28- Starko K.M., Mullick F.G.: Hepatic and Cerebral Pathology findings in Children with Fatal Salicylate intoxication: Further Evidence for a casual Relation Between salicylate and Reye's Syndrome. The Lancet, Feb: 326-329, (1983).
- 29- Varma, R.R., Riedel D.R., Komorowski R.E., Harrington G.J., Nowak T.V.: Reye's syndrome in Nonpediatric Age Group. JAMA 242: 1373-1375 (1979).
- 30- Waldman R.J., Hall W.N., McGree H., Amburg G.V.: Aspirin as a Risk Factor in Reye's Syndrome. JAMA 247: 3089-3094 (1982).
- 31- Young R.S., Torretti D., Williams R.H., Hendriksen D., Woods M.: Reye's Syndrome Associated With Longterm Aspirin Therapy. JAMA 251: 754-756 (1984).