

KÜÇÜK HÜCRELİ ve KÜÇÜK HÜCRELİ DIŞI AKCİĞER KANSERİNDE KEMOTERAPİ ve RADYOTERAPİ KOMBİNASYONUNUN ETKİNLİĞİNİN ARAŞTIRILMASI

Recep Aydılek(*)

ÖZET: 28 akciğer kanserli hastaya kemoterapi ve radyoterapi uygulandı. Hastaların 13'ü küçük hücreli akciğer kanseri 15'i küçük hücreli dışı akciğer kanseri idi. Zubrod performans skoru 3 ve altındaki hastalar çalışmaya alındı. Bütün hastalara 2-8 (ort: 6) kür kemoterapi uygulandı. 3 veya 4. kürden sonra arada radyoterapi yapıldı. Küçük hücreli akciğer kanserli hastalara alterne kemoterapi uygulanırken, küçük hücreli dışı akciğer kanserli hastalara aynı kombinasyon her kürde uygulandı. Küçük hücreli akciğer kanserinde % 31 tam cevap ve % 53 kısmi cevap alınırken, küçük hücreli dışı akciğer kanserinde ise % 40 kısmi cevap gözlemlendi.

SUMMARY: Chemotherapy and radiotherapy received to 28 patients for lung cancer. 13 had small cell lung cancer, 15 had non-small cell lung cancer. Patients with Zubrod performance score 3 or beven all of patients. After third or fourth courses received radiotherapy. While alternate chemotherapy is administered to small cell lung cancer same combination is administered to non-small cell lung cancer in each courses. % 31 patients had complete and % 53 patients had partial response in small cell lung cancer. Partial response was seen on % 40 patients with non-small cell lung cancer.

GİRİŞ

Akcığer kanseri insanlarda en çok ölüme neden olan bir kanser türüdür. Tanı konduğu zaman hastaların hemen yarısı inoperabl'dır. Operasyon şansını kaybetmiş hastalara bugün başlıca iki tedavi uygulanmaktadır. Bunlar radyoterapi ve kemoterapidir (1,2).

Kemoterapiden önce küçük hücreli akciğer kanseri hızlı ilerlemesi ve yaygın hastalık oluşturması nedeniyle en kötü prognoza sahip idi. Tek ilaç kemoterapisi, bu hastalıkta, yüksek objektif remisyon oranları sağlayabilmiştir, ancak bu remisyonlar kısa süreli olduğundan sağ kalım süreleri fazla etkilenmemiştir (3). Küçük hücreli dışı akciğer kanserlerinde ise tek ilaç kemoterapisi sonuçları pek parlak değildir ve ancak hastaların % 10-30'unda objektif cevap gözlenmiştir (4) (Tablo 1). Değişik ilaçların bulunması bunların kombinasyonu yoluna gidilmesini sağlamıştır. Küçük hücreli kanserlerde değişik kombinasyon kemoterapilerinin kullanılması ile sağ kalım sürelerinde önemli uzamalar sağlanabilmiştir. Küçük hücreli dışı akciğer kanserlerinde kombinasyon kemoterapileri ile % 30-50 oranında cevap gösterilmesine rağmen hastaların çoğunda relaps ortaya çıkmaktadır (5). Küçük hücreli kanserlerde sağ kalım süreleri uzatılsa da bir platoya ulaşılmış ve sınırlı hastalığı olanlarda 12-14 ay, yaygın hastalığı olanlarda da 6-8 ay median sağ kalım çok sayıda çalışmada rapor edilmiştir (3,7,8,9,14). Küçük hücreli dışı akciğer kanserlerinde ise ancak lokal ilerlemiş hastalıkta, kemoterapiye cevap oranı daha yüksek olmakta ve bu grupta radyoterapi ile kombinasyon cevap oranını ve sağ kalım süresini arttırılabilecek gibi gözükmemektedir (6).

Küçük hücreli akciğer kanserlerinde en sıklıkla kullanılan kombinasyonlardan birisi cyclophosphamide, doxorubicin (adriablastin) ve vincristin (VAC)'dir (7). Bu kombinasyon

(*) GATA H. Paşa Eğt. Hst. Göğüs Hast. ABD.

Tablo 1: Küçük hücreli dışı akciğer kanserinde tek ilaç kemoterapisi.

İlaç	Hasta Sayısı	% Objektif Cevap
Ifosfamide	237	26
Mitomycin-C	115	26
Vinblastine	27	20
Vindesine	406	17
Cisplatin	354	14
Doxorubicin	183	12
Etoposide	313	10
Cyclophosphamide	369	8
CCNU	161	7

on ile hastaların % 65-% 75'inde objektif cevap görülmekte ve median sağ kalım 7-9 ay civarında olmaktadır. Bazı çalışmalarda VAC'dan sonra relapsı olan olgularda Etoposide (VP-16), Cis-platin (VPP) kombinasyonunun etkili olduğu gösterilmiştir (8). Bunun yanında VPP çok aktif bir indüksiyon kombinasyonu gibi de gözükmektedir (9). Bu gözlemler küçük hücreli akciğer kanserlerinde VAC ve VPP'nin çapraz dirençli olmayan iki kombinasyon kemoterapisi olabileceğini düşündürmektedir. Bu iki etkili kombinasyonun alternan olarak kullanılması ile daha iyi sonuç alabilme şansı yüksek gibi gözükmektedir.

Çalışmaya aldığımız 13 küçük hücreli akciğer kanserli olgumuza bu alternan kemoterapiyi uyguladık ve lokal hastalığı olanlara da radyoterapi ile kombine ederek kullanıldı.

Küçük hücreli dışı kanserlerde Cis-platin ve Etoposide (VP-16) kombinasyonunu sinersistik etkisi hayvan deneylerinde gösterilmiştir (10). Cyclophosphamide, Etoposide ve Cis-platin'den oluşan (CEP) kombinasyonu küçük hücreli dışı akciğer kanserli 15 olgumuzda radyoterapi ile kombine ederek uyguladık.

Her iki grup hastada alınan sonuçlar literatürdeki aynı paraleldeki çalışmalar ile karşılaştırıldı.

MATERYAL VE METOD

Akciğer kanseri tanısı almış, daha önce tedavi görmemiş, renal hepatik ve kardiyak fonksiyonları normal ve Zubrod performans skoru 3 ve altında olan (Tablo 2) 28 olgu çalışmaya alındı. Tedavi öncesi hastaların biokimyasal tetkikleri, batin ultrasonu, CT, kemik sintigrafisi yapılarak evrelendirme yapıldı. Hastalar sınırlı hastalık (tümör sadece hemitoraks ve ipsilateral servikal lenf bezlerinde) ve yaygın hastalık (kontlateral akciğer, lenf bezi, karaciğer, kemik, beyin met. veya plevral effüzyon olması) olarak iki grupta değerlendirildi. Hastalarımızın genel özellikleri Tablo 3'de görülmektedir.

Kemoterapiler hastaneye yatırılarak uygulandı. Kürler 3 hafta aralıklarla beyaz küre sayısı 3500/mm³ üzerine çıktığına emin olduktan sonra verildi. Hastalar kemoterapi önce-

Tablo 2: Zubrod performans skorlaması

- 0: Normal aktivite
- 1: Hastalığın semptomları mevcut ancak amblatuar ve günlük yaşamın gerektirdiği aktiviteyi yapıyor.
- 2: % 50'den daha fazla zaman yatağın dışında, bazen yardıma gereksinime gösteriyor.
- 3: % 50'den daha fazla zaman yatağın içinde bakım istiyor.
- 4: Yatağa bağımlı.

Tablo 3: Olgularımızın genel özellikleri

Özellik	Hasta Sayısı
Cinsiyet	
Kadın	2
Erkek	26
Yaş	
Range	48-68
Median	56
Performans durumu (Zurbod)	
1	22
2	4
3	3
Histoloji	
Küçük hücreli kanser	13/28 (% 46.5)
Küçük hücreli dışı kanser	15/28 (% 53.5)
Squamous cell karsinom	8/28 (% 28.5)
Adeno karsinom	6/28 (% 21.5)
Büyük hücreli karsinom	1/28 (% 3.5)
Evre	
III a	15/28 (% 53.5)
III b	7/28 (% 25)
IV	6/28 (% 21.5)

si ve sonrası hidrasyon için zorlandılar. Kemoterapi öncesi bulantı-kusma profilaksisi için 2 mg/kg metoclopramide, 16 mg dexamethasone ve 4 cc antazoline I.V. olarak verildi. Küçük hücreli dışı akciğer kanserli hastalarımıza Cyclophosphamide 300-500 mg/m² I.V. 1. gün, etoposide 120 mg/m² 1., 2., 3., günler 500 cc dextroz içerisinde 2 saatte, Cisplatin 60-80 mg/m² 1. gün 1000 cc serum fizyolojik içerisinde 2 saatte verildi. Küçük hücreli akciğer kanserli hastalarımıza 1. ve 3. kürlerde cyclophosphamide 700-1000 mg/m², doxorubicin 30-50 mg/m² ve vincristine 2 mg I.V. olarak verildi. 2. ve 4. kürlerde ise cisplatin 60-100 mg/m² 1. gün ve etoposid (VP-16) 120 mg/m² 1., 2., 3. günler perfüzyon şeklinde uygulandı. Bu gruptaki hastalardan 4. kürden sonra sınırlı hastalığı olan 5 hastaya 5000 rad oranında lokal radyoterapi ve tam cevap gösteren 2 hastaya da profilaktik beyin radyasyonu uygulandı. Radyoterapi sonrası 2 kür daha kemoterapi uygulandı. Küçük hücreli dışı akciğer kanserli olgularda ise 3. kürden sonra lokal yayılımı olanlara radyoterapi uygulandı ve daha sonra 6 kür tamamlandı.

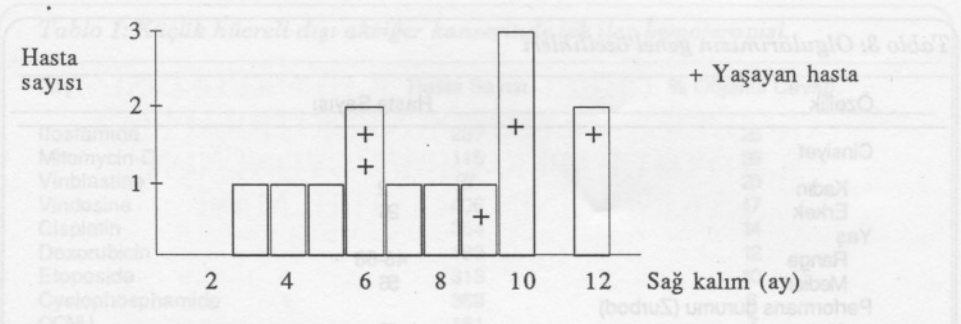
SONUÇLAR

28 olguda kemoterapi ve radyoterapi sonuçları değerlendirildi. 17 (% 60) olguda objektif cevap gözlendi. Bunların 4 tanesi (% 14) tam cevap (complet response), 13 (% 46) tanesi kısmi cevap (partial response) şeklinde idi. Tam cevap görülen 4 olguda küçük hücreli akciğer kanseriydi. kısmim cevap veren 13 olgunun 7'si küçük hücreli 6'sı küçük hücreli dışı akciğer kanseriydi.

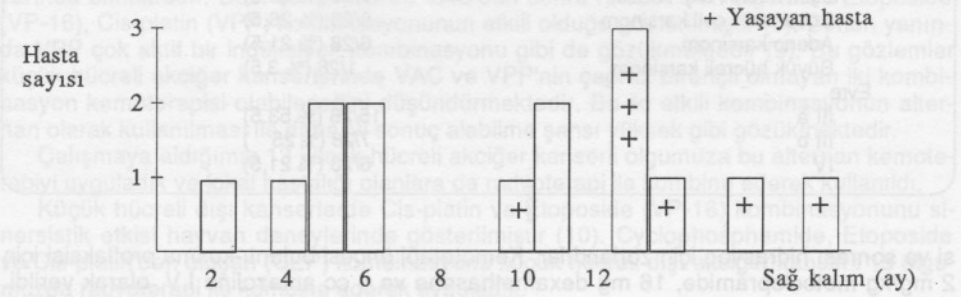
Küçük hücreli akciğer kanseri olan 8 olgumuz 2,5-11,5 ay arasında yaşadılar (ortalama 7.2 ay). Diğer 5 olgumuz tedavi başlangıcından 5-12 ay sonra halen hayattadır (Şekil 1).

Küçük hücreli dışı akciğer kanseri olgularımızdan son durumundan haberimiz olan 11 hastadan 4'ü ekstüs olmuş (sağ kalım ortalama 2-6 ay), halen 7 hasta tedavinin başlangıcından 8-18 ay sonra hayattadır (Şekil 2).

Kemoterapi genellikle iyi tolere edildi. Bütün hastalarda alopesi görüldü. 5 olguda te-



Şekil: 1- VAC-VPP kemoterapi sonrası küçük hücreli akciğer kanserinde sağ kalım süreleri.



Şekil: 2- CEP kemoterapisi sonrası küçük hücreli dışı akciğer kanserinde sağ kalım süresi.

davi sırasında pnömoni gelişti ve antibiotiklerle tedavi edildi. 3 olguda parastezi gözlemlendi. Hastaların kreatininlerinde tedavinin son kürlerinde hafif yükselmeler görüldü, ancak hiç bir hasta böbrek yetmezliğine girmedi.

TARTIŞMA

Akciğer kanserli hastaların çok azı radikal cerrahiden yarar görebilmektedir. Radyoterapi sadece lokal yayılım gösteren hastalara uygulanan standart bir tedavidir. Bu metotla 50-60 gy kullanıldığında, mediastinal metastazlarda olguların % 77'sinde küçülme, primer tümörde de % 35-47 oranında eradikasyon sağlanabilmektedir (11). Daha sonra bu hastaların % 50'si lokal, % 50'side sistemik rekürrens göstermektedirler. Bir çalışmada küçük hücreli dışı akciğer kanserli 2324 olguda radyoterapi sonrası 1 yıllık sağ kalım süresi % 37, 5 yıllık sağ kalım süresi ise % 5 bulunmuştur (12).

Küçük hücreli dışı akciğer kanserinde çalışmalar kemoterapi ile sağ kalım süresinde belirgin bir artış gözlenmediği için bu uygulamaya şüphe ile bakılmaktadır. Lokal ve performans skoru iyi hastalarda başarı oranı yükselmektedir. Etkili kombinasyon kullanan bütün çalışmalar, objektif cevap gösterenlerde 12 ay, göstermeyenlerde 4-5 ay civarında sağ kalım süresi rapor etmektedirler. Kanada kanser enstitüsünün bir çalışmasında küçük hücreli dışı akciğer kanserli olguları en iyi destekleyici tedavi ve kemoterapi şeklinde ayırmışlar, sonuçta sağ kalım süresinde kemoterapi alanlar lehine önemli avantaj bulmuş-

Tablo 4: Küçük hücreli akciğer kanserlerinde VAC ve VPP kombinasyonları ve alternan VAC-VPP ile alınan sonuçlar

	VAC-VPP		VAC		VPP	
	Cevap	Sağ Kalım	Cevap	Sağ Kalım	Cevap	Sağ Kalım
EVANS NCI Kanada 289 Hasta	% 80	9.6 ay	% 63	8 ay		
NATALE New York 44 hasta	% 95	12.7 ay (Yaygın hastalık) 18.5 ay (Sınırlı hastalık)				
FUKUOKA Japonya 216 hasta	% 77	12 ay	% 55	11 ay	% 81	10 ay
MURRAY 67 hasta	% 94	19 ay				
PACCAGNELLA İtalya 103 hasta	% 66	12 ay (Sınırlı hastalık) 10 ay (Yaygın hastalık)				

lardır (13).

Lokal olarak ilerlemiş hastalıkta, sadece radyoterapi veya kemoterapi+radyoterapi konusu halen tartışmalıdır. Radyoterapi öncesi kemoterapi uzak metastazları erken bir zamanda kontrol edebileceğinden ve tümörün de radyoterapiye daha duyarlı bir hale getirebileceğinden daha avantajlı gibi gözükmektedir.

Küçük hücreli akciğer kanserlerinde VAC ve VPP gibi iki aktif kombinasyonun uygulanması değişik merkezlerde denenmektedir. En iyi sonuç % 100'e yaklaşan objektif cevap ve sınırlı hastalıkta 18.5 ay, yaygın hastalıkta ise 12.5 ay median sağ kalım süresi ile Natale ve arkadaşları (14) tarafından bildirilmiştir. Bu araştırmacılar VAC ve VPP'yi 2'şer hafta aralıklarla uygulamışlar ve başarılarını büyük ölçüde buna bağlamışlardır. Bu konudaki çalışmalar Tablo 4'de toplu halde gösterilmiştir. Küçük hücreli akciğer kanserli olgularımızda elde ettiğimiz % 84 objektif cevap oranı literatür ile uyumludur. Küçük hücreli dışı akciğer kanserli olgularda CEP ile % 40'luk kısmi cevap elde ettik. Bu sonuç 682 hasta da etoposid, cisplatin ile elde edilen % 32'lik cevap ile uyumludur (15). CEP kombinasyonu uygulayan bir başka araştırmacı da % 34 objektif cevap bildirmiştir (16). Bu sonuçlar küçük hücreli dışı akciğer kanserlerinde CEP kombinasyonunun en iyi kombinasyonlardan birisi olduğunu göstermektedir.

Sonuç olarak, küçük hücreli akciğer kanserlerinde VAC ve VPP'nin erken dönemde alternan olarak verilmesi bu grup hastalarda en iyi yaklaşım gibi görünmektedir. Bu tedaviye erken dönemde radyoterapinin de ilavesi sağ kalım süresini uzatmaktadır. Küçük hücreli dışı akciğer kanserlerinde ise CEP kemoterapisi ilaç dozları yeterli olduğunda ve radyoterapi ile kombine edildiğinde yararlı olabilmektedir.

KAYNAKLAR

1. Aisner J.: Lung Cancer. Churchill Livingstone, New York, 1985, 1-2.
2. Fishman AP: Pulmonary Diseases and Disorders Second-Edition Vol. 3, McGraw-Hill Book Co., New York, 1988-1985.

3. Broder LE, Cohen MH, et al.: Treatment of bronchogenic carcinoma II small cell. *Cancer Treat Rev.* 4: 219, 1977.
4. Minna JD, Higgins GA, et al.: *Cancer of the Lung.* In *Cancer.* Second Edition, Lippincott, 1985, 507-97.
5. Bonomi P.: Brief overview of combination chemotherapy in non-small cell lung cancer. *Semin Oncol* 13: 89-91, 1986.
6. Fram R., Sakarrn A, et al.: Combination chemotherapy followed by radiontherapy in patients with regional stage III unresectable non-small cell cancer. *Cancer Treat Rep.* 69: 587-90, 1985.
7. Holoye PY, Samuels ML: Cyclophosphamide, vincristine and sequential split-course radiotherapy in treatment of small cell lung cancer. *Chest* 76: 675-79, 1985.
8. Feld R, Evans W, et al.: Combined modality induction therapy without maintenance chemotherapy for small cell carcinoma of the lung. *J. Clin. Oncol.* 2: 294-04, 1984.
9. Evans WK, Shepnerd FA, et al.: VP-16 and cis-platin as firstline therapy for small cell lung cancer. *J. Clin. Oncol.* 3: 1471-7, 1985.
10. Miller AB, Hoogstraten B, et al.: Reporting result of cancer treatment. *Cancer* 47: 207-14, 1981.
11. Bloedron FG: Rationale and benefit of preoperative irradiation in lung cancer. *JAMA* 196: 340-41, 1966.
12. Kjaer M: Radiotherapy of squamous, adeno and large cell carcinoma of lung. *Cancer Treat Rev.* 9: 1-20, 1982.
13. Rap P. et al.: Best supportive care; cyclophosphamide, doxorubicin, cisplatin or vindesin, cisplatin for advanced and metastatic non-small cell lung cancer. *J. Clin. Oncol* 4: 633, 1988.
14. Natale BR, Shank B et al.: Combination cyclophosphamide, adriamycin and vincristine rapidly alternating combination cisplatin and VP-16 in treatment of small cell lung cancer *Am J Med*, 79: 303-09, 1985.
15. Klastersky J.: Therapy with cis-platin and etoposide for non-small cell lung cancer. *Semin Oncol* 13: 104-11, 1987.
16. Umsawadi T, Barkley HT, et al.: Combined chemoradiotherapy with cytoxan etoposide and cisplatin chest irradiation for limited disease, inoperable non-small cell lung cancer. *Proc Am Soc. Clin. Oncol.* 6: A681, 1987.