

MALİGN HİSTİOSİTOZİS-HİSTİOSİTİK MEDÜLLER RETİKÜLOZİS (Bir olgu nedeni ile)

Dr. N. Zeynep Yalçın(*) • Yrd. Doç. Dr. Ergün Uçmaklı(*)
Doç. Dr. İbrahim Öztekin(*) • Doç. Dr. Necdet Üskent(**)
Yrd. Doç. Dr. Süha Aydın(***) • Dr. Serhat Gürpınar(*)

ÖZET: Yüksek ateş, yaygın lenfadenopati ve hepato-splenomegalisi bulunan genç bir hastada yapılan lenf nodülü biyopsisi histopatolojik tetkikinde Malign Histiositozis saptanmış ve histopatolojik yası ile ayırıcı tanısı, literatür ışığı altında tartışılmıştır.

SUMMARY: Malignant Histiocytosis-Histiocytic Medullary Reticulosis (Case Report): A young male was hospitalized with high fever, lymphadenopathy and hepato-splenomegaly. Malignant Histiocytosis was diagnosed at the lymph node biopsy and histopathologic differential diagnosis was explained.

GİRİŞ

Malign Histiositozis, ilk kez 1939 yılında Scott ve Robb-Smith'in yayınladıkları olgular da, atipik bir Hodgkin hastalığı düşünülerek, "Histiositik Medüller Retikülozis" şeklinde bildirilmiştir. 1967 yılında ise, Rappaport morfolojik olarak atipik histiositlerin sistemik progressif, invaziv proliferasyonu ile karakterize bu antiteyi "Malign Histiositozis" olarak isimlendirmiştir (1,2,3,13).

Malign Histiositozis daha çok genç yetişkinlerde, sırasıyla yüksek ateş, lenfadenopati, splenomegali, hepatomegali, purpura gibi klinik bulgularla ortaya çıkan progressif ve fatal bir hastalıktır (1,2,5,7,9,13). Prognozu kötü olan bu hastalıkta ortalama yaşam süresi yaklaşık 9 ay kadardır (9). Pek çok olguda tanı, otopsi ile konulmakta veya tanıdan birkaç hafta sonra hastalık ölümle sonuçlanmaktadır. Nadiren birkaç yıl yaşayan olgular da bildirilmiştir (1,13). Erkeklerde, kadınlara oranla 2-3 misli daha fazla görülür (8,10).

Etiyopatogenezi henüz tartışmalı olup, EBV enfeksiyonu sonucu olabileceği varsayımı ileri sürülmüştür (11). Bazı yazarlar ise, T Cell Akut Lenfoblastik Lösemilerde, Non-Hodgkin, Hodgkin Lenfomalarda, Kronik Lenfoblastik Lösemilerde ve Mide Kanselerinde neoplastik hücrelerden salgılanan "makrofaj aktive edici faktör"ün etkisi ile meydana gelen, ikinci bir maligniteden çok, reaktif bir olay şeklinde de gelişebileceğini bildirmektedirler (2,6).

Mikroskopik yapıda üç tip hücre görülür (1). Bunlar:

- İyi diferansiye veya matür histiositler,
- Prohistiositler,
- Atipik histiositler'dir.

Değişik derecelerde atipi gösteren bu histiositlerin belirgin bir özelliği genel yapısı bozulmamıştır. Arada az sayıda plazma hücresi görülebilir. Sinüsler genişlemiş olup, histiositik proliferasyon daha çok sinüslerde lokalizedir. Kapsül invazyonu görülmez (7,13). Ayrıca, Retiküloendotelial sistemin tüm organları olaya katılır (7,10,13).

(*) GATA Haydarpaşa Eğt. Hst. Patoloji Anabilim Dalı.

(**) GATA Haydarpaşa Eğt. Hst. Onkoloji Anabilim Dalı.

(***) GATA Haydarpaşa Eğt. Hst. Genel Cerrahi Anabilim Dalı.

OLGU RAPORU

R.B. 21 yaşında erkek, Karantina numarası: 1143/89, Patoloji protokol numarası: 854/89.

Yakınmaları, Ocak 1989'da başlamış. Öksürük, iştahsızlık, yüksek ateş, boyun ve kasıklarda şişlik ile başvurduğu sağlık kurumunda Hodgkin düşünülerek, hastanemize sevk edilmiş.

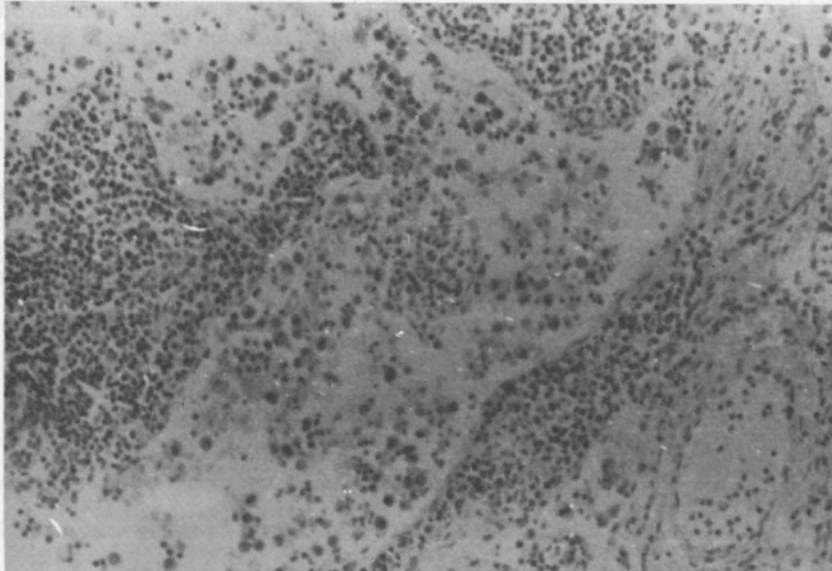
Fizik muayenede, yaygın lenfadenopatinin yanı sıra hepato-splenomegali de mevcuttu. Laboratuvar tetkikleri normal olup, lökopeni dışında bir patoloji saptanmadı. Kemik iliği aspirasyonunda atipik hücre mevcut değildi. Kan, balgam ve idrar kültürlerinde önemli bir bulgu izlenmedi. PPD (-) olan hastanın akciğer grafisi de normaldi.

Patolojik tetkik için sağ inguinal bölgeden lenf nodülü ekstirpe edildi.

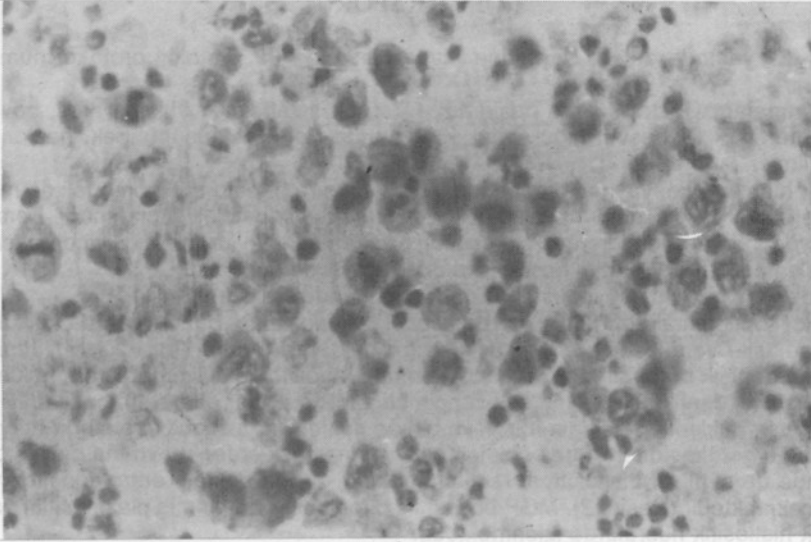
Mikroskopik olarak, bütün kesitlerde kapsül çok ince olup, bazı alanlarda folikül yapıları, trabeküller ve düzenli geniş sinüsler bulunmaktadırlar (Resim 1). Büyük büyütmelerle, sinüslerin değişik boy hafif asidofilik stoplazmalı, fagositoz özelliği gösteren, nukleusları yuvarlak, oval, çentikli, mitozdan çok zengin ve atipik mitozlar gösteren, bazıları iri ve hiperkromatik, nukleoları belirgin, bir veya birkaç nukleuslu, histiosit yapısında hücrelerle dolu olduğu görülmektedir. Daha çok lenfosit ve plazmositlerden meydana gelmiş parankim içinde de aynı tür histiositlere rastlanmaktadır. Arada belirgin eritrofagositoz varlığı dikkati çekmektedir (Resim 2). MGP boyası ile pironinofilik boyanmış plazmositler yanı sıra Atipik histiositik hücrelerde izlenmektedir.

Bu mikroskopik manzara ile hastamız Malign Histiositozis olarak değerlendirilmiştir.

Hastaya tedavi olarak, birer ay ara ile dört kür Endoksan, Adrioblastin, Oncovin, Prednol-L'den oluşan kemoterapi uygulandı. Daha sonra gelişen rezidivde, Farmorobisin, Oncovin, Prednol, Endoksan, Bleomisin kombinasyonu ve son rezidivde ise, M-BACOD (Methotrexate, Rescuvinol, Oncovin, Endoksan, Adrioblastin, Bleomisin, Dexamethazon) yapıldı. Aradan bir yıl geçmiş olup, hastamız yaşamını sürdürmeye devam etmektedir.



Resim 1: Atipik histiositlerle dolu geniş sinüsler ile parankimi oluşturan lenfosit ve plazmositler (HE, X 100).



Resim 2: Bol mitoz ve fagositoz gösteren atipik histiositler (HE, X 400).

TARTIŞMA

Warnke ve Dorfman'ın yapmış olduğu 29 olguluk çalışmada, 19'unun tanısı lenf nodülü biyopsisi ile konmuştur (13). Tanıda, lenf nodülü biyopsisinin, kemik iliği aspirasyonu ve biyopsisinden üstünlüğü ortadadır (5). Cilt belirtilerinin bulunduğu bir olguda ise tanı için cilt biyopsisi yeterli olmuştur (10).

Genellikle ilk ve en çok görülen belirtilerin lenfadenopati olması ve mikroskopik yapısı nedeni ile Malign Lenfoma, bilhassa Histiositik Lenfoma, Hodgkin Hastalığı, Sinüs Histiositosis, Histiositosis X grubu hastalıklar ve virüslere bağlı olarak gelişen Hemofagositik Sendrom gibi hastalıklardan ayırımı yapılmalıdır (1,4,7,13).


Klinik ve Histopatolojik özellikleri literatürde bildirilenlerle uyumlu olan olgumuzda da kesin tanı lenf nodülü biyopsisi ile konmuştur. Bazı yazarların bildirdiği gibi (3), olgumuzun diğer aile fertlerinde benzer bir hastalık saptanmamıştır. Tanımlanmasından bugüne kadar geçen 12 aylık süre içinde hastalık, kemoterapi uygulamaları ile remisyonlarla devam etmektedir.

KAYNAKLAR

- 1- Jurco, S., Starling, K., Hawkins, E.P.: Malignant histiocytosis in childhood. Hum. Pathol. 14: 1059-1065, 1983.
- 2- Liang, D.C., Chu, M.L., Shih, C.C.: Reactive histiocytosis in acute lymphoblastic leukemia and non-hodgkin lymphoma. Cancer, 58: 1289-1294, 1986.
- 3- Maijub, A.G., Giltman, L.: Renal involvement by histiocytic medullary reticulosis. Hum. Pathol. 16: 1272-1274, 1985.
- 4- Morris, J.A., Adamson, A.R., Holt, P.J.L., Davson, J.: Still's disease and the virus associated haemophagocytic syndrom. Ann. Rheum. Dis. 44: 394-353, 1985.
- 5- Nanno, T., Adachi, Y., Enomoto, M., Nagamine, Y., Suwa, M., Suzuki, T., Takaoka, A., Yamamoto, T.: An autopsy case of histiocytic medullary reticulosis presenting with marked he-

- pato-splenomegaly for 13 years before the onset. *Jap. J. med.* 27: 195-199, 1988.
- 6- Risdal, J., Burning, D.R., Hernandez, J., Gordon, H.D.: Bacteria associated hemophagocytic syndrome. *Cancer*, 54: 2968-2972, 1984.
 - 7- Rosai, J.: *Ackerman's Surgical Pathology*. Seventh Ed, Vol 2, The C.V. Mosby Comp. St Louis, Toronto, Washington D.C. p: 1334-1336, 1989.
 - 8- Rosner, F., Grünwald, W.H.: Association of T cell acute Lymphoblastic leukemia and histiocytic medullary reticulosis. *Am. J. Med.* 77: 910-914, 1984.
 - 9- Salz, S., Eldor, A., Vangrover, D., Okon, E., Ben-Chetrit, E., Rachmilewitz, A.E., Polliack, A.: Disseminated intravascular coagulation in two patients with histiocytic medullary reticulosis. *Am. J. Clin. Pathol.* 82: 119-123, 1984.
 - 10- Stone, S., Tschen, A.J.: Malignant histiocytosis. *Cutis*, 36: 42-44, 1985.
 - 11- Su, I.J., Hsieh, H.J., Lee, C.Y.: Histiocytic medullary reticulosis: A lethal form of EBV infection in young children in Taiwan. *Lancet*, 1: 389, 1985.
 - 12- Tchernia, G., Mirica, C., Delfraissy, J.F.: Histiocytic medullary reticulosis: A lethal form of primary EBV infection. *Lancet*, 1: 1265-1266, 1989.
 - 13- Warnke, A., Kim, H., Dorfman, F.R.: Malignant histiocytosis. *Cancer*, 35: 215-230, 1975.

Resim 1: Okcipital bölgedeki tümörün (B) histopatolojik görünümü.



Resim 2: Cervikal bölgedeki tümörün (A) histopatolojik görünümü.