

SAFRA KESESİ ADENOKARSİNOMLARINDA CARCINOEMBRYONIC ANTİGEN VE HUMAN CHORIONIC GONADOTROPİN VARLIĞININ İMMÜNOHİSTOKİMYASAL YÖNTEMLE ARAŞTIRILMASI (****)

Dr. Şükrü O. ÖZDAMAR (*) • Dr. İnci KÖSELİ (**) • Dr. Şevket A. RUACAN (***)

ÖZET: S.B. Ankara Hastanesi Patoloji Bölümü'nde 1976-1990 yılları arasında primer safra kesesi adenokarsinomu tanısı almış 15 lezyon üzerinde çalışılmıştır. Yeniden incelenerek diferansiyasyonlarına göre sınıflandırılan tümörlerde, Avidin-Biotin Kompleks immüno-peroksidaz metodu kullanılarak, Carcinoembryonic Antigen ve Human Chorionic Gonadotropin varlığı ve tümör grade'leri ile olan ilişkileri araştırılmıştır. Tüm vakalarda CEA pozitif bulunmuştur. Boyanma yoğunluğu az diferansiye (grade II) adenokarsinom vakalarında daha fazladır. HCG immünoaktivitesi % 33.3 vakada izlenmiş ve boyanma yoğunluğu CEA ile benzerlik göstermiştir.

ANAHTAR KELİMELEER: CEA, hCG, Primer Safra Kesesi Adenokarsinomu, İmmünohistokimya

SUMMARY: Fifteen primary gallbladder carcinomas diagnosed between 1976-1990 at the Pathology Laboratories of S.B. Ankara Hospital were studied for the expression of carcinoembryonic antigen (CEA) and human chorionic gonadotropin (HCG). Histologic sections were reviewed and the tumors were graded. Representative sections were stained for CEA and HCG using an avidin biotin complex immunoperoxidase technique. All 15 tumors showed positivity for CEA. The intensity of the staining was stronger and more extensive in undifferentiated carcinomas. HCG was positive in 33.33 % of the tumors and the pattern of staining was similar to that of CEA.

KEY WORDS: CEA, HCG, Primary Gallbladder Adenocarcinoma, Immunohistochemistry

GİRİŞ

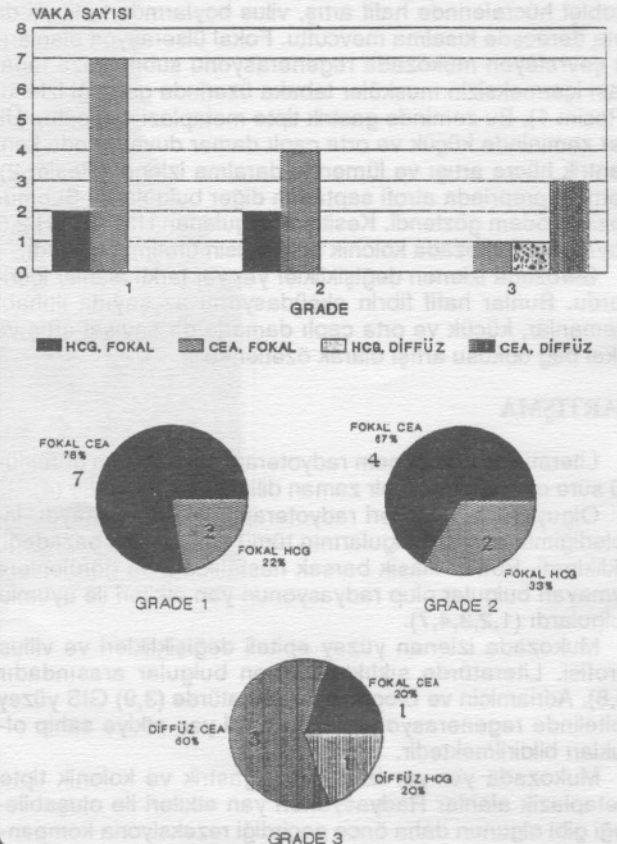
İlk kez 1965 yılında Gold ve Freedman'ın tanımladığı "Carcinoembryonic Antigen" (CEA)'in, endoderm kökenli intestinal adenokarsinomlardan kaynaklanan bir kanser spesifik antijen olduğu ileri sürülmüş, çeşitli normal dokularda ve meme, testis, tiroid, bronş ve tükrük bezi tümörlerinde varlığı bildirilmiştir (4,5,13). Doku immünoaktivitesi, kolon adenokarsinomlarında % 65-85, rektum kansinomlarında % 50, mide kansinomlarında % 30 oranında saptanmaktadır (4,5,7,13,15). 1962'de Midgley ve Pierce tarafından tanımlanan "Human Chorionic Gonadotropin" (hCG) ise normalde

plasenta sinsiyotrofoblastlarında sentezlenen bir glikoprotein hormondur (3,4). Çeşitli normal dokular yanısıra; mide, karaciğer, kolon ve pankreas tümörlerinde, bronkojenik

Tablo 1: Vakaların Grade'leri, Klinik ve İmmünohistokimyasal Boyanma Özellikleri

Vaka No	Yaş	Cins	Grade	CEA	HCG
1- 1672/1982	30	K	I	F+++	F+
2- 1049/1983	52	K	I	F++/+++	-
3- 2083/1983	40	K	I	F+++	F+
4- 3085/1978	68	E	I	F++	-
5- 369/1990	75	K	I	F++	-
6- 1057/1984	51	K	I	F++	-
7- 1613/1980	65	E	I	F+++	-
8- 3102/1983	68	E	II	F+++	F+
9- 288/1976	56	K	II	F+++	-
10- 3007/1977	66	K	II	F+++	-
11- 642/1990	70	K	II	F+++	F+++
12- 2956/1983	73	K	III	F+	-
13- 2162/1984	60	K	III	D+++	-
14- 3613/1988	45	K	III	D+++	D++
15- 534/1987	60	E	III	D++++	-

Tablo 2: CEA ve HCG Dağılım Patterninin Tümör Grade'i ile İlişkisi

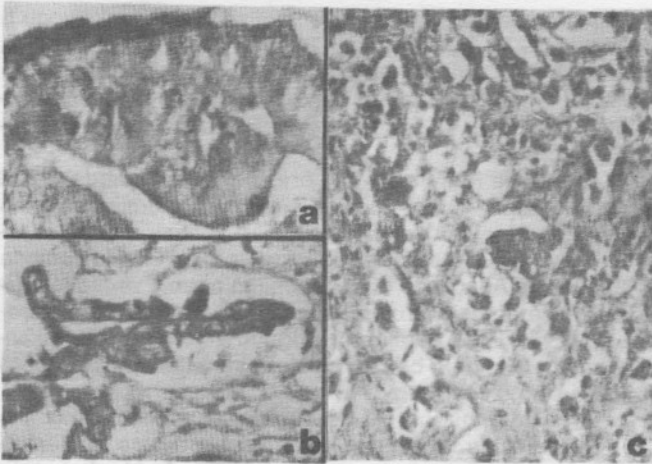


* GATA Haydarpaşa Eğt. Hast. Patoloji Anabilim Dalı

** S.B. Ankara Hastanesi Patoloji Bölümü

*** H.Ü.T.F. Patoloji Anabilim Dalı

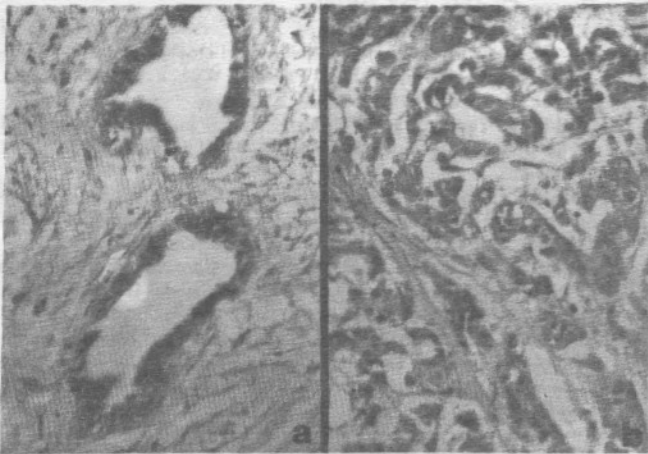
**** IX. Ulusal Patoloji Kongresi'nde bildiri olarak sunulmuştur



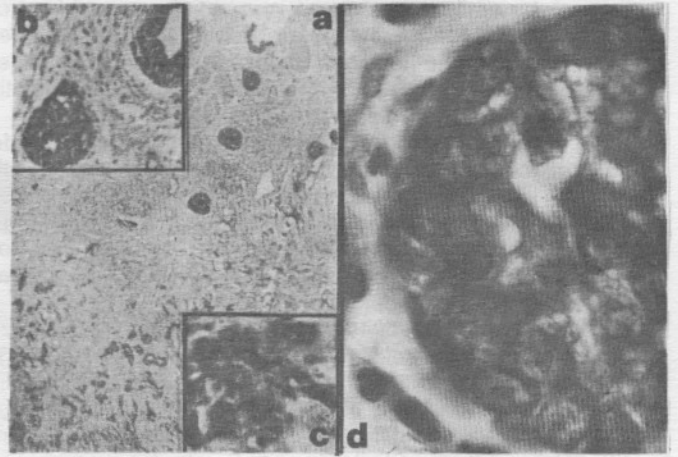
Resim 1 a: Grade I; CEA; Fokal +++ boyanma; x 460, (Vaka No: 1; 1672/82)
1 b: Grade II; CEA; Fokal +++ boyanma; x 460, (Vaka No: 8; 3102/83).
1 c: Grade III; CEA; Fokal +++ boyanma; x 230, (Vaka No: 14; 3613/88).

karsinomada, melanoma ve meme kanserinde de ektopik yapımı saptanmakta; doku immünoreaktivitesi kolorektal adenokarsinomlarda % 22-30, akciğer kanserlerinde % 7-84 ve mide karsinomlarında % 34 oranında gözlenmektedir (3,4,8,9,15,17,18).

Çalışmamızda; safra kesesinin de endoderm kökenli olması nedeniyle gastrointestinal sistemdeki birçok madde- nin safra kesesinde saptanmasından yola çıkarak Avidin-biotin-peroksidaz kompleksi metodu ile, gerek normal, gerekse karsinomatöz safra kesesi dokularında çok az araştırılmış olan CEA ve bizim ilgilendiğimiz tümör grubunda varlığına yönelik hiç bir çalışmaya rastlamadığımız hCG'in, safra kesesi karsinomalarının % 80 ile % 90'ını oluşturan primer



Resim 3 a: Grade II; HCG; Fokal +++ boyanma; x 230, (Vaka No: 11, 642/90)
3 b: Grade III; HCG; Diffüz ++ boyanma; x 230, (Vaka No: 14; 3613/88)



Resim 2 a: Grade III; CEA; Diffüz ++++ boyanma; x 30, (Vaka No: 15; 534/87) Üstte sağda kısmen korunmuş olarak görülen sağlam mukozada boyanmanın oldukça zayıf olduğu (bkz II b), tümör hücrelerinin doku derinliklerine doğru infiltrate olurken boyanma yoğunluğunun arttığı izlenmektedir.
2 b: Aynı vaka; x 115
2 c: Aynı vaka; x 230
2 d: Aynı vaka; x 1150 imm.oil

safra kesesi adenokarsinomlarında, tümör grade'i ile varolma ve dağılım patternleri arasındaki ilişki incelenmiştir.

MATERYAL VE METOD

Araştırmamızda 1976-1990 yılları arasında S.B. Ankara Hastanesi Patoloji Bölümü'nde primer safra kesesi adenokarsinomu tanısı almış 15 lezyon incelendi. % 10'luk formaldehid solüsyonunda tespit edilmiş doku örnekleri parafin bloklarından elde edilen yeni seri kesitlerinden bir bölümü, Hematoksilen-Eozin ile boyanarak tekrar değerlendirildi ve modifiye Broder sistemine göre (iyi, orta ve az diferansiye adenokarsinomalar) sınıflandırıldı. Diğer bölüm seri kesitlerde Avidin-biotin immünperoksidaz Sistem tekniği ile CEA ve hCG varlığı araştırıldı. Test ve pozitif kontrol örnekleri olarak, CEA için kolon adenokarsinomu; hCG için I. trimester plasenta örnekleri parafin bloklarından elde edilen 4 um kalınlığındaki kesitler önceden tanımlanmış standart işlemlere tabi tutuldu (5,11,14).

Teknik için Lipshaw-Omnitags Avidin/Biotin Immunoperoxidase Staining System kitleri, chromogen olarak da DAB kullanıldı.

Preparatlar daha sonra ışık mikroskobu ile incelendi. Boyanma patterni tümör dokusunda herhangi bir lokalizasyonda odaksal ise "fokal", yaygın ise "diffüz" boyanma olarak yorumlandı. Boyanmanın görüldüğü lokalizasyonda boyanma yoğunluğu ise; "(+): Hücrelerin yaklaşık % 25'inde boyanma; (++): hücrelerin yaklaşık % 50'sinde boyanma; (+++): hücrelerin yaklaşık % 75'inde fazlasında boyanma; (++++): hücrelerin hemen hepsinde boyanma olmalıdır" kriterleri (1,11,14) kullanılarak değerlendirildi.

BULGULAR

Antikorlarımızın hiçbiri non-spesifik çapraz reaksiyon

verecek bir antijenle reaksiyon vermemiştir, negatif kontrol kesitlerinde boyanma olmamıştır. Primer safra kesesi adenokarsinomlarının hepsinde tümör hücrelerinin yüzeyinde, sitoplazmalarında ve gland sekresyonlarında CEA pozitif reaksiyon vermiştir (Tablo 1-2; Resim 1-2).

Grade I ve II tümörlerin hepsinin fokal boyandığı, Grade I tümörlerde bu boyanmanın (++) ile (++++) arasında değiştiği; buna karşın Grade II tümörlerin hepsinde fokal (+++) boyanma gözlemlendiği, Grade III tümörlerde biri hariç 3 vakada (% 75) diffüz boyanmanın ortaya çıktığı, bu vakalarda boyanma yoğunluğunun da diffüz (+++) ile diffüz (++++) arasında değiştiği saptandı (Tablo 1; Resim 1).

hCG immünoaktivitesi sadece 5 vakada (% 33.3) izlenmiştir, grade yükseldikçe boyanma yoğunluğunun arttığı görülmüştür (Tablo 2). Orta ve iyi diferansiye adenokarsinom vakalarında zayıf bir boyanma patterni saptanmış, Grade III bir vakada diffüz (++) boyanma izlenmiştir (Resim III). hCG immünoaktivitesi pozitif 5 vakadan 4 tanesi kadındı (Tablo 1).

CEA ile birlikte hCG pozitif immünoaktivitesi 5 vakada saptandı (% 33.3). Bu vakalarda boyanma patterni ilişkisi incelendiğinde her iki belirleyicinin fokal boyandığı vaka sayısı 4 (% 80), diffüz boyandığı vaka sayısı ise 1 (% 20) idi. Bu vakaların tümör grade'lerine göre dağılımı ise şöyledir: Grade I: 2 vaka (% 40), Grade II: 2 vaka (% 40), Grade III: 1 vaka (% 20) (Tablo II).

TARTIŞMA

Kolorektal kanserli vakalarda birbirleriyle çelişen görüşler bulunmasına rağmen CEA immünohistokimyasal lokalizasyonu ve tümör diferansiyasyonu arasında bağlantı kurulabilmektedir (5,7). Bulgularımıza göre Grade I ve II tümörler arasında CEA boyanma patterni açısından önemli bir fark yoktur ancak Grade III az diferansiye adenokarsinomlarda yüksek diffüz boyanma karakteri dikkat çekmektedir.

Safra kesesinde normal epitelin az miktarda CEA içerdiği anlaşılmıştır (1). Vakaların % 64 ile % 100'üne kolelitiasis'in eşlik ettiği safra kesesi adenokarsinomlarının, epitelyal hiperplazi, atipik epitelyal hiperplazi veya displazi, karsinoma insitu ve infiltratif karsinoma basamaklarını izleyerek geliştiği kabul edilmektedir (1,2,17). Yapılan immünohistokimyasal çalışmalar adenom vakalarının % 31'inde, displazi vakalarının % 80'inde ve adenokarsinoma vakalarının % 97'sinde intrasitoplazmik CEA immünoaktivitesi göstermiştir (1,2,6,12,17). Çalışmamızda tüm lezyonlarda CEA'nın doku ve hücre düzeyinde dağılım patterni ve lokalizasyonu bu değerler ile benzerlik göstermektedir.

CEA'nın non kanseröz dokularda, non metaplastik safra kesesi ve mide mukozasında varlığı, genetik olarak pluripotent bir intestinal stem hücre varlığına bir kanıt olarak ileri sürülmekte; hücre gruplarının diferansiyasyonlarına göre değişen oranlarda CEA taşımaları mümkün görülmekte ve CEA'nın kanser spesifik değil, bir gelişimsel belirleyici sistemi olarak düşünülebileceği belirtilmektedir (16,17). Grade III adenokarsinom vakalarımızdan birinde tümör dokusuna komşu epitelde zayıf bir CEA pozitif boyanması, buna karşın mukozada sınırlı tümör hücreleri ile doku derinliklerine doğru infiltre olan tümör hücre gruplarında gittikçe artan yoğunlukta bir boyanma karakteri izlenmiştir (Resim II). Bu bulgu, belirtilen varsayma kanıt olabilir.

Az diferansiye mide ve kolorektal karsinomalarda diğer histolojik subtiplere oranla daha yoğun hCG immünoaktivitesi görüldüğü bildirilmiştir (4,8,9,18). Adiferansiye safra kesesi karsinomalarında da % 47 vakada hCG immünoreak-

tivitesi saptanmıştır (6). Çalışmamızda hCG reaksiyonu 5 vakada (% 33.3) izlenmiştir. Grade I ve II tümörler arasında boyanma patterni açısından önemli bir fark görülmemektedir. Buna karşın Grade III tümörde diffüz boyanma saptanmıştır. Bu bulgu da literatürde belirtilen sonuçlarla aynı doğrultudadır.

Okano ve Nakanuma'ya göre, suprese durumdaki hCG ektojik yapımı tümör hücrelerinin primitif germ hücrelerine doğru anormal dediferansiyasyonları sonucu dereprese olmakta ve hCG yapımı başlamaktadır (10). Bunun yanında Manabe ve Adachi de hCG yapımının normal ve regenerasyon gösteren dokularda bulunmasının aktif proliferen hücrelerin fizyolojik bir karakteri olduğunu ve aktif proliferen kanser hücrelerinin de benzer biyolojik karakterleri olabileceğini ileri sürmektedir (9).

Araştırdığımız her iki belirleyicinin gastrointestinal sistemde varlıkları ve dağılım patternlerinin birlikte incelendiği bir çalışmaya literatürde rastlanmamıştır. 5 vakada birlikte pozitif CEA ve hCG'in 4 vakada fokal boyanma karakteri göstermeleri ve ayrıca hCG pozitif vakalardan 4'ünün kadın (% 80) olması ilgi çekicidir. Vaka sayımızın düşüklüğü bu sonuçlara dayanarak bir yorum geliştirmemizi engellemiştir. Tümörlerde CEA ve hCG ekspresyonunu etkileyen, yukarıda tanımlananlardan daha farklı kontrol faktörleri olabileceği de düşünülmelidir.

KAYNAKLAR

- Albores-Saavedra J, Nadji M, Moales AR, et al: Carcinoembryonic Antigen in Normal, Preneoplastic and Neoplastic Gallbladder Epithelium, *Cancer* 52: 1069-1072 (1983).
- Albores-Saavedra J, Angeles-Angeles A, Manrique JJ, et al: Carcinoma in situ of the Gallbladder: A Clinicopathologic study of 18 cases. *Am. J. Surg. Pathol.* 8 (5): 323-333 (1984).
- Bellet D, Arrang JM, Contesso G, et al: Localisation of the beta Subunit of Human Chorionic Gonadotropin on Various Tumors. *Europ. J. Cancer* 16: 433-439 (1980).
- Gailani S, Chu TM, Nussbaum A, et al: Human Chorionic Gonadotropins in Non-Trophoblastic Neoplasms: Assessment of Abnormalities of hCG and CEA in Bronchogenic and Digestive Neoplasms. *Cancer* 38: 1684-1686 (1976).
- Goldenberg DM, Sharkey RM, Primus FJ: Immunocytochemical Detection of CEA in Conventional Histopathology Specimens. *Cancer* 42: 1546-1553 (1978).
- Guo KJ, Yamaguchi K, Enjoji M: Undifferentiated Carcinoma of the Gallbladder: A Clinicopathologic, Histochemical and Immunohistochemical Study of 21 Patients With a Poor Prognosis. *Cancer* 61: 1872-1879 (1988).
- Hamada Y, Yamamura M, Hioki K, et al: Immunohistochemical Study of CEA in Patients With Colorectal Cancer, 55: 136-141 (1985).
- Heitz PU, Herbay G, Klöppel G, et al: The Expression of Subunits of hCG by Nontrophoblastic, Nonendocrine and Endocrine Tumors. *Am. J. Clin. Pathol.* 88 (4): 467-472 (1987).
- Manabe T, Adachi M, Hirao K: Human Chorionic Gonadotropin in Normal, Inflammatory, and Carcinomatous Gastric Tissue. *Gastroenterology* 89: 1319-1325 (1985).
- Nakanuma Y, Unoura M, Noto H, et al: Human Chorionic Gonadotropin in Primary Liver Carcinoma in Adults: An immunohistochemical Study. *Virchows Arch (Pathol. Anat)* 409: 365-373 (1986).
- Ruacan Ş.A. Kişisel Görüşme, 1989-1990.
- Sugaya Y, Sugaya H, Kuronuma Y, et al: A case of gallbladder carcinoma producing both alpha-fetoprotein (AFP) and carcinoembryonic antigen (CEA). *Gastroenterol. Jpn.* 23 (3): 325-331 (1989).
- Sun NJC, EDginton TD, Carpentier CL, et al: Immunohistochemical Localisation of CEA, CEA-S, and Nonspecific Cross-

- Reaction Antigen (NCA) in Carcinomas of Lung Cancer 52: 1632-1641 (1983).
14. Taylor CR, Bennington JL (eds) Immunomicroscopy: A Diagnostic Tool for the Surgical Pathologists. W.B. Saunders Co, Philadelphia, (1986).
 15. Wittekind C, Wachner R, Henke W, et al. Localisation of CEA, hCG, Lysozyme, alpha-1-antitrypsin, and alpha-1-antichymotrypsin in gastric cancer and prognosis. *Virchows Arch (Pathol Anat)* 409: 715-724 (1986).
 16. Wurster K, Rapp W. Histological and Immunohistological Studies on Gastric Mucosa: I. The Presence of CEA in Dysplastic Surface Epithelium. *Path. Res. Pract.* 164: 270-281 (1979).
 17. Yamagiwa H, Tomiyama H. Intestinal Metaplasia-Dysplasia-Carcinoma Sequence of the Gallbladder. *Acta Pathol Jpn.* 36 (7): 989-997 (1986).
 18. Yamaguchi A, Ishida T, Nishimura G, et al. Human chorionic gonadotropin in colorectal cancer and its relationship to prognosis. *British J. Cancer* 60 (3): 382-384 (1989).